

федеральное государственное бюджетное образовательное учреждение
высшего образования
«Тверской государственный медицинский университет»
Министерства здравоохранения Российской Федерации

Кафедра лучевой диагностики

Рабочая программа практики

ИНТЕРВЕНЦИОННАЯ РАДИОЛОГИЯ

для обучающихся по направлению подготовки (специальность)

31.08.09 РЕНТГЕНОЛОГИЯ

форма обучения
очная

Трудоемкость, зачетные единицы/часы	5 з.е. / 180 ч..
в том числе:	
контактная работа	120 ч.
самостоятельная работа	60 ч.
Промежуточная аттестация, форма/семестр	Зачет с оценкой / 3 семестр

Тверь, 2025

I. Разработчики: Разработчики рабочей программы:

Юсуфов А.А, зав. кафедрой лучевой диагностики, д.м.н., доцент

Зинченко М.В., доцент кафедры лучевой диагностики, к.м.н.

Цветкова Н.В., доцент кафедры лучевой диагностики, к.м.н.

Кочергина Е.И., ассистент кафедры лучевой диагностики

Рабочая программа рассмотрена и одобрена на заседании кафедры Лучевой диагностики «21» мая 2025 г. (протокол № 12)

Рассмотрена на заседании Методического совета по обучению в ординатуре (протокол №1 от «26» августа 2025 г.)

Рекомендована к утверждению на заседании Центрального координационно-методического совета (протокол №1 от «27» августа 2025 г.)

II. Пояснительная записка

Рабочая программа практики ИНТЕРВЕНЦИОННАЯ РАДИОЛОГИЯ разработана в соответствии с федеральным государственным образовательным стандартом высшего образования (ФГОС ВО) по специальности 31.08.09 РЕНТГЕНОЛОГИЯ, утвержденного приказом Минобрнауки России от 30.06.2021 N557, с учётом рекомендаций основной профессиональной образовательной программы (ОПОП) высшего образования.

1. Вид и тип практики

Вид практики – производственная.

Тип практики – клиническая.

2. Цель и задачи практики

Целью практики является закрепление знаний, приобретённых в процессе теоретической подготовки, развитие и совершенствование умений и навыков, полученных в процессе обучения, формирование у обучающихся универсальных и профессиональных компетенций для осуществления профессиональной деятельности в соответствии с федеральным государственным образовательным стандартом.

Задачами практики являются:

- совершенствование навыков общения с больными и их родственниками, медицинским персоналом лечебных учреждений, в основе которых лежит реализация принципов медицинской деонтологии и этики;
- совершенствование навыков сбора анамнеза и методов физикального обследования (перкуссии, пальпации, аускультации) больного;
- закрепление и углубление навыков клинического мышления;
- совершенствование умения формулировать синдромальный и клинический диагноз в соответствии современными классификациями болезней;
- закрепление и углубление умения определять показания к проведению рентгенологических исследований;
- закрепление умений по интерпретации результатов рентгенологических исследований, в том числе с использованием контрастных лекарственных препаратов
- совершенствование практических навыков по проведению и протоколированию результатов рентгенологических исследований, в том числе с использованием контрастных лекарственных препаратов,
- совершенствование практических навыков производить расчет дозы рентгеновского излучения с соблюдением требований радиационной безопасности

3. Планируемые результаты обучения при прохождении практики

В результате прохождения практики у обучающегося формируются универсальные, профессиональные компетенции для успешной профессиональной деятельности в качестве врача-рентгенолога:

Формируемые компетенции	Планируемые результаты обучения – Индикаторы достижения компетенций	В результате изучения дисциплины обучающийся должен:
УК 1. Способен критически и системно анализировать, определять возможности и способы применения достижения в области медицины и	УК-1.1 Критически оценивает возможности применения достижений в методах и технологиях научной коммуникации в области медицины и фармации	Знать: <ul style="list-style-type: none">- современные достижения в методах и технологиях научной коммуникации, в том числе и использованием IT-технологий- методы критического анализа и оценки современных научных достижений, а также методы генерирования новых идей при решении практических задач Уметь: <ul style="list-style-type: none">анализировать альтернативные варианты решения

фармации в профессиональном контексте		<p>исследовательских и практических задач</p> <ul style="list-style-type: none"> - оценивать потенциальные выигрыши или проигрыши реализации вариантов решения практических задач <p>Владеть навыками:</p> <p>навыками критического анализа и оценки современных научных достижений и результатов деятельности по решению практических задач, в том числе в междисциплинарных областях</p>
	<p>УК-1.2</p> <p>Анализирует различные способы применения достижений в области медицины и фармации в профессиональном контексте</p>	<p>Знать:</p> <p>способы применения достижений в области медицины и фармации в профессиональной деятельности</p> <p>Уметь:</p> <p>анализировать различные варианты применения в профессиональной деятельности достижений в области медицины и фармации</p> <p>Владеть навыками:</p> <p>навыками разработки различных способов применения достижений в области медицины и фармации в профессиональном контексте, в том числе при решении исследовательских и практических задач</p>
УК-3. Способен руководить работой команды врачей, среднего и младшего медицинского персонала, организовывать процесс оказания медицинской помощи населению	<p>УК-3.1 Организует и корректирует командную работу врачей, среднего и младшего персонала</p> <p>ОПК-1.1</p>	<p>Знать:</p> <p>командный подход в менеджменте, специфику групповой динамики и процесса командообразования</p> <p>Уметь:</p> <p>организовывать командное взаимодействие для решения управленческих задач</p> <ul style="list-style-type: none"> - корректировать работу команды, в том числе на основе коллегиальных решений <p>Владеть навыками:</p> <p>технологиями построения командного менеджмента в медицинской организации</p> <ul style="list-style-type: none"> - навыками корректировки командной работы врачей, среднего и младшего персонала
	<p>УК-3.2 Планирует и организует процесс оказания медицинской помощи населению</p>	<p>Знать:</p> <ul style="list-style-type: none"> - основы командного взаимодействия при организации процесса оказания медицинской помощи населению <p>Уметь:</p> <p>анализировать организационные процессы в медицинской организации и разрабатывать предложения по повышению их эффективности при оказании медицинской помощи населению</p> <p>Владеть навыками:</p> <ul style="list-style-type: none"> - навыками планирования и организации процесса оказания медицинской помощи населению
ПК-1. Способен определять показания, проводить, а также интерпретировать и протоколировать результаты	<p>ПК-1.1. Определяет показания и проводит рентгенологические исследования, в том числе с использованием</p>	<p>-Знать: -физику рентгенологических лучей</p> <p>-методы получения рентгеновского изображения</p> <p>-закономерности формирования рентгеновского изображения (скиалогия)</p> <p>-рентгенодиагностические аппараты и комплексы</p>

<p>рентгенологических исследований, в том числе с использованием контрастных лекарственных препаратов, а также производить расчет дозы рентгеновского излучения с соблюдением требований радиационной безопасности</p>	<p>контрастных лекарственных препаратов</p>	<ul style="list-style-type: none"> - рентгеновскую фототехнику - технику цифровых рентгеновских изображений - средства лучевой визуализации отдельных органов и систем организма человека - физические и технологические основы рентгенологических исследований, в том числе цифровой рентгенографии - физико-технические основы методов лучевой визуализации: <ul style="list-style-type: none"> - рентгеновской компьютерной томографии; - магнитно-резонансной томографии; - ультразвуковых исследований - физико-технические основы гибридных технологий <ul style="list-style-type: none"> - Уметь:- выбирать в соответствии с клинической задачей методики рентгенологического исследования - определять и обосновывать показания к проведению дополнительных исследований - выполнять рентгенологическое исследование на различных типах рентгенодиагностических аппаратов - сопоставлять данные рентгенологического исследования с результатами компьютерного томографического и магнитно-резонансно-томографического исследования и другими исследованиями - укладывать пациента при проведении рентгенологического исследования для решения конкретной диагностической задачи - выполнять рентгенологические исследования органов и систем организма, включая исследования с применением контрастных лекарственных препаратов: <ul style="list-style-type: none"> - органов грудной клетки и средостения; - органов пищеварительной системы, в том числе функциональные исследования пищевода, желудка, тонкой кишки, ободочной и прямой кишок, желчного пузыря; - обзорную рентгенографию брюшной полости, полипозиционную рентгенографию брюшной полости; - головы и шеи, в том числе обзорные и прицельные рентгенограммы всех отделов черепа, линейную томографию всех отделов черепа, ортопантомографию, визиографию; - молочных (грудных) желез, в том числе маммографию, томосинтез молочной железы; - сердца и малого круга кровообращения, в том числе полипроекционную рентгенографию сердца, кардиометрию; - костей и суставов, в том числе рентгенографию, линейную томографию, остеоденситометрию;
---	---	--

		<ul style="list-style-type: none"> - мочевыделительной системы, в том числе обзорную урографию, экскреторную урографию, уретерографию, цистографию; - органов малого таза, в том числе пельвиографию, гистерографию - оценивать нормальную рентгенологическую анатомию исследуемого органа (области, структуры) с учетом возрастных и гендерных особенностей - проводить дифференциальную оценку и диагностику выявленных изменений с учетом МКБ - интерпретировать, анализировать и обобщать результаты рентгенологических исследований, в том числе выполненных ранее интерпретировать и анализировать полученные при рентгенологическом исследовании результаты, выявлять рентгенологические симптомы и синдромы предполагаемого заболевания - Владеть: определением показаний к проведению рентгенологического исследования по информации от пациента и имеющимся анамнестическим, клиническим и лабораторным данным - обоснованием отказа от проведения рентгенологического исследования, информирование лечащего врача в случае превышения соотношения риск (польза), фиксация мотивированного отказа в медицинской документации навыками выбора и составления плана рентгенологического исследования в соответствии с клинической задачей, с учетом диагностической эффективности исследования, наличия противопоказаний к его проведению
	ПК 1.2. Интерпретирует и протоколирует результаты рентгенологических исследований, в том числе с использованием контрастных лекарственных препаратов,	<ul style="list-style-type: none"> - Знать :стандарты медицинской помощи - информационные технологии и принципы дистанционной передачи рентгенологической информации - Уметь: -интерпретировать и анализировать информацию о заболевании и (или) состоянии, полученную от пациентов (их законных представителей), а также из медицинских документов - интерпретировать и анализировать результаты рентгенологических исследований, выполненных в других медицинских организациях - интерпретировать, анализировать и протоколировать результаты выполненных рентгенологических исследований у взрослых и детей - выполнять измерения при анализе изображений

		<ul style="list-style-type: none"> -формировать расположение изображений для получения информативных жестких копий -определять достаточность имеющейся диагностической информации для составления заключения выполненного рентгенологического исследования -составлять, обосновывать и представлять лечащему врачу план дальнейшего рентгенологического исследования пациента в соответствии с действующими порядками оказания медицинской помощи, клиническими рекомендациями (протоколами лечения) по вопросам оказания медицинской помощи, с учетом стандартов медицинской помощи -выявлять и анализировать причины расхождения результатов рентгенологических исследований с данными других диагностических методов, клиническими и патологоанатомическими диагнозами -определять патологические состояния, симптомы и синдромы заболеваний и нозологических форм, оформлять заключение выполненного рентгенологического исследования с учетом МКБ использовать автоматизированные системы для архивирования рентгенологических исследований и работы во внутрибольничной сети
		<ul style="list-style-type: none"> -Владеть: -навыками оформления заключения рентгенологического исследования с формулировкой нозологической формы патологического процесса в соответствии с международной статистической классификацией болезней и проблем, связанных со здоровьем (МКБ), или изложение предполагаемого дифференциально-диагностического ряда -созданием цифровых и жестких копий рентгенологических исследований архивированием выполненных рентгенологических исследований в автоматизированной сетевой системе
	<p>ПК 1.3. Производит расчет дозы рентгеновского излучения с соблюдением требований радиационной безопасности</p>	<ul style="list-style-type: none"> -Знать: основные положения законодательства российской федерации в области радиационной безопасности населения -общие вопросы организации рентгенологической службы в российской федерации, нормативные правовые акты, определяющие ее деятельность -фармакодинамику, показания и противопоказания к применению контрастных лекарственных препаратов -медицинские показания и медицинские противопоказания к диагностическим и лечебным рентгеноэндоваскулярным исследованиям

		-основные рентгенологические симптомы и синдромы заболеваний органов и систем организма человека - Уметь: обосновывать и выполнять рентгенологическое исследование с применением контрастных лекарственных препаратов, организовывать соответствующую подготовку пациента к ним -обосновывать показания (противопоказания) к введению контрастного препарата, вид, объем и способ его введения для выполнения рентгенологического исследования -выбирать физико-технические условия для выполняемых рентгенологических исследований -применять таблицу режимов выполнения рентгенологических исследований и соответствующих эффективных доз облучения пациентов -выполнять рентгенологические исследования различных органов и систем организма человека в объеме, достаточном для решения клинической задачи применять автоматический шприц-инъектор для введения контрастных лекарственных препаратов -Владеть: обеспечением безопасности рентгенологических исследований, в том числе с соблюдением требований радиационной безопасности -расчетом дозы рентгеновского излучения, полученной пациентом при проведении рентгенологических исследований, и регистрация ее в протоколе исследования
--	--	---

4. Место практики в структуре основной профессиональной образовательной программы

Практика «Интервенционная радиология» входит в Часть, формируемую участниками образовательных отношений Блока 2 ОПОП.

5. Объём практики составляет 5 зачетных единиц, 180 академических часов, в том числе 120 часов, выделенных на контактную работу обучающихся с преподавателем, и 60 часов самостоятельной работы обучающихся.

6. Образовательные технологии

В процессе преподавания практики используются следующие образовательные технологии, способы и методы формирования компетенций:

лекция-визуализация, компьютерная симуляция, разбор клинических случаев, использование компьютерных обучающих программ, посещение врачебных конференций, консилиумов, участие в научно-практических конференциях, съездах, симпозиумах, подготовка и защита рефератов.

В рамках прохождения практики предусмотрены встречи с представителями российских и зарубежных компаний, государственных и общественных организаций, мастер-классы экспертов и специалистов.

Целью самостоятельной работы обучающихся является: укрепление и систематизация знаний, полученных в процессе обучения; формирование умений эффективно работать с научной литературой и другими источниками информации, извлечение знаний и применение их на практике; формирование критического мышления, аналитических и исследовательских способностей;

выработка навыков планирования и организации времени, самоконтроля и оценки работы.

Самостоятельная работа обучающегося **включает**:

- знакомство с работой отделений эндоскопии, ультразвуковой диагностики; рентгенологического отделения, в составе которого КТ и МРТ;
- участие в клинических разборах, консультациях специалистов; консилиумах, клинικο-патологоанатомических конференциях;
- работа с учебными пособиями и литературой;
- работа в виде учебных задач и упражнений по составлению алгоритма рентгено- и рентгено-компьютерного обследования пациентов;
- упражнения с тестовыми и ситуационными задачами;
- подготовку к клинικο-практическим занятиям;
- подготовку обзорных, реферативных и научных докладов;
- подготовку к промежуточной и государственной итоговой аттестации;
- подготовку рефератов, презентаций и сообщений для выступлений на конференциях;
- работу с Интернет-ресурсами;
- работу с отечественной и зарубежной научно-медицинской литературой;
- работу с компьютерными программами;
- ночные (вечерние) дежурства по КТ совместно с врачом.

7. Формой промежуточной аттестации по практике является зачет с оценкой в 3 семестре.

III. Учебная программа практики

1. Содержание практики:

1. Интервенционные вмешательства

- 1.1. Оборудование и организация работы рентгеноперационной
- 1.2. Заболевания аорты и периферических артерий
- 1.3. Заболевания сердца и коронарных артерий
- 1.4. Заболевания сосудов головы и шеи
- 1.5. Заболевания легких
- 1.6. Заболевания почек и мочеполовой системы
- 1.7. Заболевания нижней верхней полых вен, вен таза и нижних конечностей
- 1.8. Осложнения при интервенционной радиологии

2. Отработка практических навыков

- 2.1. Принципы работы с ангиографическими системами в точном виртуальном и анатомически корректном пространстве (МАСЦ, симулятор эндоваскулярных вмешательств)
- 2.2. Работа с широким спектром виртуальной имитации профессионального эндоваскулярного инструментария (МАСЦ, симулятор эндоваскулярных вмешательств)
- 2.3. Работа с имитатором медицинского индифлятора (МАСЦ, симулятор эндоваскулярных вмешательств)
- 2.4. Работы с виртуальной и физической имитацией рентгеноперационной (МАСЦ, симулятор эндоваскулярных вмешательств)

2. Учебно-тематический план

Номера разделов практики	Наименование разделов практики	Контактная работа обучающихся с преподавателем, часов	Самостоятельная работа, часов	Всего часов
1.1.	<i>Работа в стационаре</i>	10	5	15
1.2.	<i>Работа в стационаре</i>	10	5	15
1.3.	<i>Работа в поликлинике</i>	10	5	15
1.4.	<i>Работа в поликлинике</i>	10	5	15
1.5.	<i>Работа в поликлинике</i>	10	5	15

1.6	<i>Работа в стационаре</i>	10	5	15
1.7.	<i>Работа в стационаре</i>	10	5	15
1.8.	<i>Работа в поликлинике</i>	10	5	15
2.1.	<i>Работа в симуляционном центре</i>	10	5	15
2.2.	<i>Работа в симуляционном центре</i>	10	5	15
2.3.	<i>Работа в симуляционном центре</i>	10	5	15
2.4.	<i>Работа в симуляционном центре</i>	10	5	15
	ИТОГО:	120	60	180

3. Формы отчётности по практике

1. Цифровой отчет,
2. Характеристика ординатора,
3. Портфолио,
4. Кураторский лист,
5. Реферат
6. Дневник практики

IV. Фонд оценочных средств для контроля уровня сформированности компетенций (Приложение №1)

Перечень практических навыков (умений), которые необходимо освоить обучающемуся

- навыками ведения приема в рентгенодиагностическом кабинете поликлиники и стационара;
- навыками эксплуатации рентгенодиагностического аппарата в режиме просвечивания и производства снимков при обследовании больных;
- навыками проведения дозиметрической защиты рентгеновского кабинета и индивидуальной дозиметрии;
- методиками осуществления рентгенологических исследований:
- навыками чтения результатов сосудистых исследований органов и систем
- навыков определения необходимости проведения специальных рентгенологических и других лучевых исследований (бронхографии, компьютерной томографии, рентгеноэндокопии, магнитно-резонансной томографии, ангиографии, ультразвуковой и радионуклидной диагностики и др.);
- навыков оказания первой помощи при возникновении аварий в рентгенологическом кабинете и при ранних осложнениях, связанных с рентгенологическими исследованиями (острое расстройство дыхания, сосудистый коллапс, отравления и т.д.)

Критерии оценки выполнения практических навыков

«зачтено» - ординатор знает основные положения методики выполнения обследования больного, самостоятельно демонстрирует мануальные навыки, анализирует результаты лабораторного и инструментального исследований, выставляет диагноз заболевания и назначает лечение. В работе допускает некоторые неточности (малосущественные ошибки), которые самостоятельно обнаруживает и быстро исправляет;

«не зачтено» - ординатор не знает методики выполнения обследования больного, делает грубые ошибки в интерпретации результатов лабораторного и инструментального исследований и назначения лечения.

Текущий контроль предполагает контроль ежедневной посещаемости ординаторами рабочих мест в отделениях медицинской или фармацевтической организации и контроль правильности формирования компетенций, а также возможность использования муляжей и фантомов. При проведении текущего контроля преподаватель (руководитель практики) проводит коррекционные действия по правильному выполнению соответствующей практической манипуляции.

Оценочные средства для промежуточной аттестации по итогам освоения практики

Формой промежуточной аттестации по практике является зачет с оценкой.

Промежуточная аттестация состоит из 2 этапов: проверки практических навыков и собеседования по контрольным вопросам (ситуационным задачам).

Примеры практических навыков:

- показания и противопоказания для рентгеноэндоваскулярной дилатации;
- показания и противопоказания для постановки кава-фильтров и удаления внутрисосудистых инородных тел;
- осложнения при внутрисосудистой диагностике и эндоваскулярном лечении и их профилактика;
- пунктировать и катетеризовать магистральные венозные и артериальные сосуды,
- дифференцировать норму и патологию коронарографии,
- показания и противопоказания для проведения экстравазальных вмешательств.

Критерии оценки освоения практических навыков и умений

«зачтено» - ординатор знает основные положения методики выполнения обследования больного, самостоятельно демонстрирует мануальные навыки, анализирует результаты лабораторного и инструментального исследований, выставляет диагноз заболевания и назначает лечение. В работе допускает некоторые неточности (малозначительные ошибки), которые самостоятельно обнаруживает и быстро исправляет;

«не зачтено» - ординатор не знает методики выполнения обследования больного, делает грубые ошибки в интерпретации результатов лабораторного и инструментального исследований и назначения лечения.

Примеры ситуационных задач

Задача 1. У больного К, 38 лет внезапно появились сильные боли в левой нижней конечности, чувство онемения и похолодания в ней. Ранее отмечал боль в поясничной области с иррадиацией в левую нижнюю конечность. Состояние больного удовлетворительное. Пульс 80 уд/мин, ритмичный. Кожные покровы левой нижней конечности бледные, холодные на ощупь, глубокая чувствительность до средней трети голени резко снижена. Активные движения пальцев стопы и в голеностопном суставе отсутствуют, пальпаторно определяется пульсация бедренной артерии только на уровне паховой связки, в дистальных отделах конечности - отсутствует. Правая нижняя конечность не изменена. Для постановки диагноза и правильного выбора метода лечения наиболее полную информацию о характере заболевания можно получить с помощью следующих методов исследования: 1. Сфигмографии. 2. Контрастной аорто-артериографии. 3. Термографии. 4. Ультразвуковой доплерографии. 5. Оклюзионной плетизмографии. Выберите верную комбинацию ответов: А) 1,2,3. Б) 1,3,5. В) 2,4. Г) 4,5. Д) 2,3. Эталон ответа: В

Задача 2. Мужчина 63 года, на 14 сутки после операции – простатэктомии по поводу рака предстательной железы отмечает появление сильной одышки, слабость. При нативном КТ в легких выявлен небольшой участок уплотнения легочной ткани. Отмечается расширение легочных артерий. Аорта без особенностей.

Предположительный диагноз? Какое обследование необходимо провести для уточнения диагноза? Как отличить участок инфаркта легочной ткани от воспалительных изменений?

Эталон ответа: нельзя исключить ТЭЛА. Необходимо провести ангиопульмонографию. Участок инфаркта не накапливает контрастное вещество в отличие от участка пневмонии.

Задача 3. Больная В, 55 лет, страдает стенокардией напряжения. На коронарограммах сегментарный стеноз (около 70% просвета) передней межжелудочковой артерии. Больная может работать, но 2-3 раза в день возникают боли в сердце. Ваша тактика? 1) настаивать на изменении характера работы, 2) усиливать медикаментозную терапию, 3) рекомендовать санаторное лечение, 4) рекомендовать оперативное лечение сейчас, 5) рекомендовать оперативное лечение после стационарного терапевтического лечения. Эталон ответа 5.

Задача 4. Для проведения дифференциальной диагностики между облитерирующим тромбангиотом и ранним атеросклерозом у больного 37 лет с явлениями хронической артериальной ишемии 2Б степени необходимо произвести следующие исследования: 1. Определить кислотно-щелочное состояние крови. 2. Изучить липидный обмен. 3. Провести ультразвуковое ангиосканирование

нижних конечностей. 4. Изучить состояние иммунной системы. 5. Произвести контрастную аорто-артериографию. Выберите правильную комбинацию ответов: а) 1,2. Б) 2,3,4. В) 4,5. Г) 1,3,5. Д) 2,3,4,5. Эталон ответа Г.

Критерии оценки по решению ситуационной задачи:

- оценка «**отлично**» ставится ординатору, обнаружившему системные, глубокие знания программного материала, необходимые для решения профессиональных задач, владеющему научным языком, осуществляющему изложение программного материала на различных уровнях его представления, владеющему современными стандартами диагностики, лечения и профилактики заболеваний, основанными на данных доказательной медицины;
- оценки «**хорошо**» заслуживает ординатор, обнаруживший полное знание программного материала, допустивший небольшие погрешности и неточности при ответе; (малосущественные ошибки), которые самостоятельно обнаруживает и быстро исправляет;
- оценки «**удовлетворительно**» заслуживает ординатор, обнаруживший достаточный уровень знания основного программного материала, но допустивший погрешности при его изложении;
- оценка «**неудовлетворительно**» выставляется ординатору, допустившему при ответе на вопросы множественные ошибки принципиального характера.

Критерии оценки для промежуточной аттестации.

К зачету ординатор предоставляет документы (цифровой отчет, характеристика ординатора, портфолио, дневник). Все документы проверяются комиссией (обязательно должны быть заверены подписью руководителя практики от медицинской или фармацевтической организации и печатью медицинской или фармацевтической организации).

При положительном контроле представленных документов ординатор получает итоговую оценку за практику.

- **отлично** – на этапе выполнения практических навыков получена оценка «зачтено», за собеседование оценка «отлично»;
- **хорошо** – на этапе выполнения практических навыков получена оценка «зачтено», за собеседование оценка «хорошо»;
- **удовлетворительно** – на этапе выполнения практических навыков получена оценка «зачтено», за собеседование оценка «удовлетворительно»
- **неудовлетворительно** – получена оценка «не зачтено» или «неудовлетворительно».

Обучающийся ведёт дневник ординатора, в котором отражены все виды их деятельности. Контроль качества прохождения практики осуществляет преподаватель, ответственный за работу с ординаторами и/или руководитель структурного подразделения медицинской организации. При проведении аттестации с использованием оценочных средств, преподаватель делает соответствующую отметку (зачтено, не зачтено) в дневнике прохождения практики. Форма дневника прохождения практики представлена в Приложении 1.

Фонд оценочных средств для промежуточной аттестации должен быть разработан в компетентностном формате на уровне «уметь» и «владеть навыками» и создается для каждой формируемой компетенции в соответствии с образцом, приведенным в Приложении № 2.

V. Учебно-методическое и информационное обеспечение дисциплины

1. Перечень основной и дополнительной учебной литературы, необходимой для освоения дисциплины:

а). Основная литература:

1. Основы лучевой диагностики и терапии : национальное руководство / ред. С. К. Терновой. – Москва : ГЭОТАР-Медиа, 2012. – 990 с. - ISBN 978-5-9704-2300-4. – URL : <http://192.168.16.5/OpacUnicode/index.php?url=/notices/index/51668/default>. – Текст : непосредственный.
2. Илясова, Елена Борисовна. Лучевая диагностика : учебное пособие / Елена Борисовна Илясова, Марина Леонидовна Чехонацкая, Валерия Николаевна Приезжева. – 2-е изд., перераб. и доп. – Москва : ГЭОТАР-Медиа, 2021. – 432 с. - ISBN 978-5-9704-5877-8. – URL : <http://192.168.16.5/OpacUnicode/index.php?url=/notices/index/113247/default>. – Текст : непосредственный.

3. Лучевая диагностика : учебник / под ред. Г. Е. Труфанова. - 3-е изд., перераб. и доп. - Москва : ГЭОТАР-Медиа, 2023. - 484 с. - ISBN 978-5-9704-7916-2. - URL : <https://www.studentlibrary.ru/book/ISBN9785970479162.html> (дата обращения: 07.05.2025). - Режим доступа : по подписке. - Текст: электронный.

б) Дополнительная литература:

1. Лучевая диагностика заболеваний костей и суставов: национальное руководство / ред. С. К. Терновой, А. К. Морозов. - Москва : ГЭОТАР-Медиа, 2016. - 821 с. - ISBN 978-5-9704-3559-5. - URL : <http://192.168.16.5/OpacUnicode/index.php?url=/notices/index/76081/default>. - Текст: непосредственный.
2. Остманн, Йорг В. Основы лучевой диагностики. От изображения к диагнозу / Йорг В. Остманн, Кристоф Уальд, Джейн Кроссин : пер. с англ. - Москва : Медицинская литература, 2017. - 356 с. - ISBN 978-5-91803-007-3. - URL : <http://192.168.16.5/OpacUnicode/index.php?url=/notices/index/103368/default>. - Текст : непосредственный.
3. Крюков, Е. В. Лучевая диагностика при заболеваниях системы крови / под общ. ред. Е. В. Крюкова. - Москва : ГЭОТАР-Медиа, 2021. - 224 с. - ISBN 978-5-9704-6333-8. - URL : <https://www.studentlibrary.ru/book/ISBN9785970463338.html> (дата обращения: 07.05.2025). - Режим доступа : по подписке. - Текст : электронный.
4. Бородулина, Е. А. Лучевая диагностика туберкулеза легких : учебное пособие / Е. А. Бородулин, Б. Е. Бородулин, А. Н. Кузнецова. - Москва : ГЭОТАР-Медиа, 2021. - 120 с. - ISBN 978-5-9704-5991-1. - URL : <https://www.studentlibrary.ru/book/ISBN9785970459911.html> (дата обращения: 07.05.2025). - Режим доступа : по подписке. - Текст : электронный.
5. Лучевая терапия (радиотерапия) / Г. Е. Труфанов [и др.]; под ред. Г. Е. Труфанова. - Москва : ГЭОТАР-Медиа, 2018. - 208 с. - ISBN 978-5-9704-4420-7. - URL : <https://www.studentlibrary.ru/book/ISBN9785970444207.html> (дата обращения: 07.05.2025). - Режим доступа : по подписке. - Текст : электронный.
6. Трутень, В. П. Рентгеноанатомия и рентгенодиагностика в стоматологии : учебное пособие / В. П. Трутень. - 2-е изд., перераб. и доп. - Москва : ГЭОТАР-Медиа, 2020. - 251 с. - ISBN 978-5-9704-5472-5. - URL : <http://192.168.16.5/OpacUnicode/index.php?url=/notices/index/107487/default>. - Текст : непосредственный.
7. Бургенер, Франсис А. Лучевая диагностика заболеваний костей и суставов : руководство : атлас / Франсис А. Бургенер, Мартти Кормано, Томи Пудас ; ред. С. К. Терновой, А.И. Шехтер : пер. с англ. - Москва : ГЭОТАР-Медиа, 2017. - 540 с. - ISBN 978-5-9704-4158-9. - URL : <http://192.168.16.5/OpacUnicode/index.php?url=/notices/index/75710/default>. - Текст : непосредственный.
8. Меллер, Торстен Б. Норма при КТ- и МРТ- исследованиях / Торстен Б. Меллер, Эмиль Райф ; ред. Г. Е. Труфанов, Н. В. Марченко : пер. с англ. - 2-е изд. - Москва : МЕДпресс-информ, 2013. - 255 с. - ISBN 978-5-98322-952-5. - URL : <http://192.168.16.5/OpacUnicode/index.php?url=/notices/index/57280/default>. - Текст: непосредственный.
9. Меллер, Торстен Б. Норма при рентгенологических исследованиях / Торстен Б. Меллер ; ред. Ш. Ш. Шотемор : пер. с нем. - 3-е изд. - Москва : МЕДпресс-информ, 2014. - 288 с. - ISBN 978-5-98322-975-4. - URL : <http://192.168.16.5/OpacUnicode/index.php?url=/notices/index/57279/default>. - Текст : непосредственный.
10. "Путеводитель" по лучевой диагностике органов брюшной полости : Атлас рентгено-, УЗИ-, КТ- и МРТ- изображений / Военно-мед. акад. им. С. М. Кирова ; ред. Г. Е. Труфанов, В. В. Рязанов, А. С. Грищенко. - Санкт-Петербург : ЭЛБИ-СПб, 2014. - 432 с. - ISBN 978-5-91322-077-6. - URL: <http://192.168.16.5/OpacUnicode/index.php?url=/notices/index/54068/default>. - Текст : непосредственный.

2. Перечень учебно-методического обеспечения для самостоятельной работы обучающихся по дисциплине

Лучевая диагностика органов грудной клетки: норма и патология : атлас лучевых изображений для студентов, обучающихся по специальности(ям) 31.05.01 Лечебное дело, 31.05.02 Педиатрия, 31.05.03 Стоматология / Тверской государственный медицинский университет ; авт. А. А. Юсуфов, М.В. Зинченко, Н. В. Цветкова, Е. И. Кочергина, А. А. Плюхин, Е. В. Штукина, И. А.

Черкасова . – 23,2 Мб . – Тверь : [б. и.], 2023 . – 65 с. – URL: <http://192.168.16.5/OpacUnicode/index.php?url=/notices/index/114133/default> -Текст : электронный.
 Лучевая диагностика желудочно-кишечного тракта: норма и патология : атлас лучевых изображений для студентов, обучающихся по специальности(ям) 31.05.01 Лечебное дело, 31.05.02 Педиатрия, 31.05.03 Стоматология / **Тверской государственный медицинский университет ; авт. А. А. Юсуфов, М.В. Зинченко, Н. В. Цветкова, Е. И. Кочергина, А. А. Плюхин, Е. В. Штукина, И. А. Черкасова . – 13,0 Мб . – Тверь : [б. и.], 2023 . – 47 с. – URL:** <http://192.168.16.5/OpacUnicode/index.php?url=/notices/index/114134/default> - Текст : электронный.
 Лучевая диагностика костно-суставной системы: нормы и патология : атлас лучевых изображений для студентов, обучающихся по специальности(ям) 31.05.01 Лечебное дело, 31.05.02 Педиатрия, 31.05.03 Стоматология / **Тверской государственный медицинский университет ; авт. А. А. Юсуфов, М.В. Зинченко, Н. В. Цветкова, Е. И. Кочергина, А. А. Плюхин, Е. В. Штукина, И. А. Черкасова . – 11,2 Мб . – Тверь : [б. и.], 2023 . – 32 с. – URL:** <http://192.168.16.5/OpacUnicode/index.php?url=/notices/index/114130/default> - Текст : электронный.
Цветкова, Н. В. Ультразвуковая диагностика заболеваний органов пищеварительной системы. Модуль 3 : атлас эхограмм для обучающихся по ДПО ВО (повышение квалификации, профессиональной переподготовки) по специальности Ультразвуковая диагностика / **Н. В. Цветкова, А. А. Юсуфов; Тверской государственный медицинский университет . – 12,5 Мб . – Тверь : [б. и.], 2023 . – 26 с. URL:** <http://192.168.16.5/OpacUnicode/index.php?url=/notices/index/114136/default> - Текст : электронный.
Цветкова, Н. В. Ультразвуковая диагностика в гинекологии. Модуль 7 : атлас эхограмм для обучающихся по ДПО ВО (повышение квалификации, профессиональной переподготовки) по специальности «Ультразвуковая диагностика» / **Н. В. Цветкова, А. А. Юсуфов ; Тверской государственный медицинский университет . – 133 Мб. – Тверь : [б. и.], 2023 . – 55 с. – URL:** <http://192.168.16.5/OpacUnicode/index.php?url=/notices/index/114233/default> - Текст : электронный.

3. Перечень ресурсов информационно-телекоммуникационной сети «Интернет», необходимых для освоения дисциплины

Профессиональные базы данных, информационные справочные системы и электронные образовательные ресурсы:

Электронный справочник «Информио» для высших учебных заведений (www.informuo.ru);
 Электронный библиотечный абонемент Центральной научной медицинской библиотеки Первого Московского государственного медицинского университета им. И.М. Сеченова // <http://www.emll.ru/newlib/>;
 Информационно-поисковая база Medline ([http:// www.ncbi.nlm.nih.gov/pubmed](http://www.ncbi.nlm.nih.gov/pubmed));
 База данных «Российская медицина» (<http://www.scsml.rssi.ru/>)
 Официальный сайт Министерства здравоохранения Российской Федерации // <https://minzdrav.gov.ru/>;
 Российское образование. Федеральный образовательный портал. // <http://www.edu.ru/>; Клинические рекомендации: <http://cr.rosminzdrav.ru/>;
 Электронный образовательный ресурс Web-медицина (<http://webmed.irkutsk.ru/>)

4. Перечень информационных технологий, используемых при осуществлении образовательного процесса по дисциплине, включая перечень программного обеспечения и информационных справочных систем

4.1. Перечень лицензионного программного обеспечения:

1. Microsoft Office 2016:
 - Access 2016;
 - Excel 2016;
 - Outlook 2016;
 - PowerPoint 2016;
 - Word 2016;
 - Publisher 2016;
 - OneNote 2016.
2. ABBYY FineReader 11.0
3. Карельская Медицинская информационная система К-МИС
- 4 Программное обеспечение для тестирования обучающихся SunRAV TestOfficePro

5. Программное обеспечение «Среда электронного обучения 3KL»
6. Компьютерная программа для статистической обработки данных SPSS
7. Экспертная система обнаружения текстовых заимствований на базе искусственного интеллекта «Рукоконтекст»
8. Справочно-правовая система Консультант Плюс

4.2. Перечень электронно-библиотечных систем (ЭБС):

1. Электронно-библиотечная система «Консультант студента» (www.studmedlib.ru);
2. Справочно-информационная система MedBaseGeotar (mbasegeotar.ru)
3. Электронная библиотечная система «elibrary» (<https://www.elibrary.ru/>)

5. Методические указания для обучающихся по прохождению практики.

VI. Описание материально-технической базы, необходимой для осуществления образовательного процесса по практике

Этот раздел оформляется в виде приложения № 3.

VII. Профилактическая работа. Создание портфолио.

В течение учебного года перед практикой ординатору необходимо проводить активную деятельность по формированию здорового образа жизни населения, которая будет засчитана ему в счет практики. Результаты этой работы каждый ординатор в течение всего периода обучения в университете заносит в свое портфолио.

В портфолио указываются какую именно деятельность ординатор осуществлял по формированию здорового образа жизни среди населения в виде следующих вариантов:

1. оформление санбюллетеней с указанием информации о том где находится этот санбюллетень + фото (можно черно-белое на листе бумаги формата А4) с подписью и печатью старшей медсестры отделения, в котором висит этот плакат;
2. электронные санбюллетени, размещаемые в социальных сетях;
3. проведение лекции с указанием где, когда проведена лекция, сколько человек присутствовало, распечатанным текстом лекции с подписью и печатью старшей медсестры отделения,
4. проведение беседы с указанием где, когда проведена беседа, сколько человек присутствовало, распечатанным текстом с ФИО и подписями пациентов, подписью и печатью старшей медсестры отделения,
5. оформление памятки для пациентов в печатном виде с подписью и печатью старшей медсестры отделения,
6. видеофильм профилактической направленности;
при этом портфолио может содержать не только информацию о проведении просветительской работы во время практики, но и вне ее
7. участие в работе студенческого отряда Милосердие,
8. участие в проекте Наркобезопасность,
9. волонтерская деятельность по формированию здорового образа жизни – проект Мобильное здравоохранение в торговых центрах;
10. участие в работе летних спортивных, оздоровительных лагерей для сопровождения групп на выезде в качестве медицинской бригады.

VIII. Сведения об обновлении рабочей программы практики

Представлены в Приложении № 4

Приложение №1

федеральное государственное бюджетное образовательное учреждение высшего образования
«Тверской государственный медицинский университет»
Министерства здравоохранения Российской Федерации

Кафедра _____
Ф.И.О. руководителя практической подготовки (1-й курс)

Ф.И.О. руководителя практической подготовки (2-й курс)

ДНЕВНИК ПРАКТИКИ

Ординатора _____ - _____ гг. обучения
Специальность: _____
(название)
Ф.И.О. _____

Тверь, 2025

**График прохождения практики в 20__ – 20__ уч. году
(первый курс)**

Даты прохождения	Вид практики (Б2.1. базовая)	База прохождения

Подпись руководителя _____

**График прохождения практики в 20__ – 20__ уч. году
(второй курс)**

Даты прохождения	Вид практики	База прохождения

Подпись руководителя _____

Результаты прохождения практики в 20 — 20 уч. году*

[illegible]

**(обязательно для заполнения по книге учета практических навыков)*

Содержание выполненной работы*

Даты начала и окончания практик (заполняется по расписанию)	Содержание выполненной работы (Примеры)	Кратность
с 3.10. __ по 18.12 __ гг.	1. Курация больных с оформлением истории болезни: <i>диагноз;</i> <i>диагноз; и т.д....</i>	12
	2. Прием поступающих больных с оформлением истории болезни: <i>диагноз;</i> <i>диагноз; и т.д....</i>	5
	3. Выписка больных с оформлением истории болезни и выписных документов: <i>диагноз;</i> <i>диагноз; и т.д....</i>	4
	4. Участие в выполнении плевральной пункции больному (диагноз).	
	5. Участие в проведении операции больному (диагноз): и т.д.....	
	Подпись ординатора Подпись руководителя практики	

**заполняется с учетом специфики программы обучения*

ХАРАКТЕРИСТИКА ОРДИНАТОРА ____ ГОДА ОБУЧЕНИЯ

Сроки прохождения практики _____

Место прохождения практики _____

Теоретическая подготовка ординатора и умение применять на практике полученные знания _____

Анализ работы ординатора на практике (дисциплина, активность, степень закрепления и усовершенствования общеврачебных и специальных навыков, овладение материалом, предусмотренным программой) _____

Поведение в коллективе, отношение к пациентам, сотрудникам, товарищам

Дополнительные сведения (соответствие внешнего вида, трудовая дисциплина) _____

Руководитель практики Дата

УК-1. Способен критически и системно анализировать, определять возможности и способы применения достижения в области медицины и фармации в профессиональном контексте

Шифр, наименование компетенции

1) Типовые задания для оценивания результатов сформированности компетенции на уровне «Знать» (воспроизводить и объяснять учебный материал с требуемой степенью научной точности и полноты):

1. Вещество радиоактивное
2. Авария радиационная
3. Нормы распространяются на следующие источники ионизирующего излучения: - техногенные источники за счет нормальной эксплуатации техногенных источников излучения; - техногенные источники в результате радиационной аварии; - природные источники; - медицинские источники.
4. Строение и возрастные функциональные особенности сердечно-сосудистой системы;
5. Общие и функциональные методы исследования сосудистой системы;
6. Методы и методики исследования сосудов;
7. Методы и методики исследования органов;
8. Причины возникновения патологических процессов в организме, механизмы их развития и клинические проявления;
9. Основы водно-электролитного и минерального обмена, кислотно-щелочной баланс, возможные типы их нарушений и принципы лечения;
10. Показатели гомеостаза в норме и при патологии;
11. Показания и противопоказания для рентгеноэндоваскулярной окклюзии;
12. Показания и противопоказания для рентгеноэндоваскулярной дилатации;
13. Показания и противопоказания для рентгеноэндоваскулярной ангиопластики;
14. Показания и противопоказания для длительной инфузионной терапии;
15. Показания и противопоказания для постановки катетров и удаления внутрисосудистых инородных тел;
16. Осложнения при внутрисосудистой диагностике и эндоваскулярном лечении и их профилактика;
17. Показания и противопоказания для проведения экстравазальных вмешательств;
18. Показания и противопоказания к санаторно-курортному лечению;
19. Инструментарий для проведения исследований и хирургии
20. Радиационная защита пациента и персонала при ангиографии

2) Типовые задания для оценивания результатов сформированности компетенции на уровне «Уметь» (решать типичные задачи на основе воспроизведения стандартных алгоритмов решения):

1. Проводить опрос пациента, объективное обследование,
2. Намечать план лабораторного и инструментального исследования больного с сосудистой патологией;
3. Оценивать результаты специальных методов исследования больных с сосудистой патологией;
4. Проводить предоперационную подготовку больного;
5. Определить план послеоперационного ведения больного;
6. Применять антиагрегантную терапию в послеоперационном периоде;
7. Принципами врачебной деонтологии и медицинской биоэтики;
8. Проводить общего клинического обследования больного с сосудистой патологией;
9. Проводить оценку результатов лабораторных и инструментальных методов диагностики при наиболее распространенных сосудистых заболеваниях;
10. Поставить предварительный и развернутый клинический диагноз больным с патологией сосудистой системы;
11. Проводить дифференциальный диагноз и назначения лечения с учётом стандартов доказательной медицины;
12. Выполнять основные врачебные лечебные мероприятия по оказанию помощи больным при неотложных состояниях.
13. Ультразвуковые эндоваскулярные вмешательства
14. Мониторинг больного в процессе интервенционных вмешательств
15. Профилактика передачи инфекций и СПИД при интервенционных процедурах

16. Пунктировать и катетеризировать магистральные венозные и артериальные сосуды,
17. Осложнения при внутрисосудистой диагностике
18. Проводить мероприятия по профилактике осложнений при эндоваскулярном лечении ;
19. Показания и противопоказания для проведения экстравазальных вмешательств
20. Чрезкожное удаление камней, кальцификатов, инородных тел.

3) Типовые задания для оценивания результатов сформированности компетенции на уровне «Владеть» (решать усложненные задачи на основе приобретенных знаний и умений, с их применением в нетипичных ситуациях, формируется в процессе практической деятельности):

Задача 1. Требования Норм радиационной безопасности не распространяются на источники излучения, создающие при любых условиях обращения с ними:

- индивидуальную годовую эффективную дозу _____
- коллективную эффективную годовую дозу _____. либо когда при коллективной дозе оценка по принципу оптимизации показывает нецелесообразность снижения коллективной дозы;
- индивидуальную годовую эквивалентную дозу в коже _____ и в хрусталике глаза _____.

Требования Норм не распространяются/распространяются также на космическое излучение на поверхности Земли и внутреннее облучение человека, создаваемое природным калием, на которые практически невозможно влиять.

Эталон ответа: не более 10 мкЗв; не более 1 чел –Зв, более 1 чел.-Зв, не более 50 мЗв, не более 15 мЗв.

Задача 2.

Для наиболее полной оценки вреда, который может быть нанесен здоровью в результате облучения в малых дозах, определяется ущерб, количественно учитывающий как эффекты облучения отдельных органов и тканей тела, отличающиеся радиочувствительностью к ионизирующему излучению, так и всего организма в целом. В соответствии с общепринятой в мире линейной беспороговой теорией зависимости риска стохастических эффектов от дозы величина риска пропорциональна дозе излучения и связана с дозой через линейные коэффициенты радиационного риска.

Заполните таблицу.

Облучаемая группа населения	Коэффициент риска злокачественных новообразований, x10 Зв	Коэффициент риска наследственных эффектов, x10 Зв	Сумма, x10 Зв
Все население			
Взрослые			

Эталон ответа

Облучаемая группа населения	Коэффициент риска злокачественных новообразований, x10 Зв	Коэффициент риска наследственных эффектов, x10 Зв	Сумма, x10 Зв
Все население	5,5	0,2	5,7
Взрослые	4,1,	0,1	4,2

Задача 3. Одним из разделов интервенционной радиологии является диагностическая ангиография.

Опишите показания для проведения данного исследования.

Эталон ответа.

Показания к диагностической ангиографии:

- определение варианта прохождения сосуда, его строения
- получение информации о состоянии органа в артериальную, венозную и капиллярную фазу его кровоснабжения
- определение непроходимости сосуда (ее топики и степени окклюзии)

- выявление источника кровотечения
- уточнение локализации и размеров патологического очага

Задача 4. Пациенту А. показана катетеризация бедренной артерии по Сельдингеру. Каким образом находят точку пункции?

Эталон ответа:

Точка пункции – бедренная вена на 1 – 2 см ниже паховой связки (выше неудобно проходить иглой).

Сначала находят паховую связку. Паховая связка определяется как линия, проведенная между лонным сочленением и передней верхней подвздошной остью. Данная связка является вершиной треугольника, в котором проходят бедренная артерия и искомая бедренная вена.

Бедренная артерия пальпируется ниже паховой связки. И относительно бедренной артерии находят бедренную вену (вена лежит медиально по отношению к артерии).

Задача 5. Одной из областей применения интервенционной радиологии является сосудистая эмболизация.

Опишите виды используемых эмболов.

Эталон ответа.

а) абсорбирующиеся: аутогемосгустки, масляные контрастные вещества, желатиновая гемостатическая губка

б) неабсорбирующиеся

- партикулярные: металлические сферы и шарики

- непартикулярные: металлические спирали

- склерозирующие: абсолютный этиловый спирт, нагретые контрастные вещества

Задача 6. Назовите наиболее распространённую эндоваскулярную операцию для восстановления просвета коронарных артерий. Назовите места операционных доступов для этой операции.

Ответ: Стентирование коронарных артерий. Через бедренную артерию или через лучевую артерию.

Задача 7. Назовите рентгеноконтрастный метод исследования внепечёчных желчных протоков, который можно провести при их закупорке. С какой целью чаще всего применяется этот метод.

Ответ: Чрезкожная чрезпечёчная холангиография. Дренирование желчных протоков.

Задача 8. Какой метод эндоваскулярной хирургии может применяться для устранения кровотечений и лечения опухолей? Какое рентгенологическое исследование, применяется в этом методе?

Ответ: Сосудистая/эндоваскулярная эмболизация. Рентгеноскопия.

Задача 9. Пациент 63 лет был доставлен в сосудистый центр с жалобами на загрудинную боль, некупирующуюся анальгетиками и нитроглицерином, был выставлен предварительный диагноз ОКС с элевацией сегмента ST. Известно, что данные симптомы развились менее часа назад.

Вопросы:

Какой метод лучевой диагностики будет предпочтительным в данном случае?

Опишите методику лечения при наличии стеноза одной из коронарных артерий?

Ответы:

Коронароангиография.

Проводниковый катетер вводят в крупную периферическую артерию и продвигают до достижения устьев венечных артерий. Баллонный катетер проводят под контролем рентгеноскопии к месту стеноза, затем раздувают с целью раздавливания атеросклеротической бляшки и расширения просвета артерии. После выполнения процедуры повторяют ангиографию, чтобы зафиксировать изменения.

Задача 10. Пациентка 53 лет длительно страдает варикозным расширением вен нижних конечностей. В анамнезе – эпизод немассивной ТЭЛА правого легкого. Тромболитическую терапию принимает согласно рекомендациям лечащего врача, в назначенной дозировке и режиме.

Вопросы:

Какой метод профилактики рецидива ТЭЛА показан в данном случае?

Опишите метод проведения данной операции.

Ответы:

Установка кава-фильтра в нижнюю полую вену.

Фильтры имплантируют с помощью катетера через бедренную вену на здоровой стороне под контролем рентгеноскопии. Как только катетер будет расположен ниже места впадения почечных вен, через него доставляют фильтр. Он поставляется в сложенном виде и расправляется путем удаления гильзы в которой находился. После того, как фильтр установлен, катетер удаляется.

Задача 11. Пациент 64 лет, обратился к кардиологу с жалобами на сердцебиение и уменьшение толерантности к физической нагрузке. После обследования было выявлено наличие пароксизмальной формы мерцательной аритмии. Установка ЭКС оказалась невозможной из-за аллергической реакции на компоненты стимулятора.

Вопросы:

Какой метод лечения возможен в данном случае?

Опишите методику его проведения.

Ответы:

РЧА аритмогенных зон.

Через доступ из бедренной или подвздошной вены диагностический катетер вводят в полость предсердий, где проводят картирование сердца для поиска аритмогенных зон. Найденные зоны «прижигают» с помощью высокочастотного электрического тока.

Задача 12. Пациентка 32 лет, обратилась к гинекологу с жалобами на маточные кровотечения, не связанные с менструациями, частыми болями внизу живота. После обследования были обнаружены 2 миоматозных узла 3 и 4 см. Известно, что пациентка замужем, планирует ребенка.

Вопросы:

Какой метод лечения будет оптимален в данном случае?

Опишите метод его проведения?

Ответы:

Эмболизация маточных артерий, питающих миоматозные узлы в виду молодого возраста пациентки, а также возможности дальнейшей беременности.

Через доступ из бедренной артерии диагностический катетер вводят в маточные артерии под контролем рентгеноскопии, с помощью введения контрастного вещества находят артерии, питающие миому, после чего вводят по проводнику эмболизационный препарат.

Задача 13. Одним из разделов интервенционной радиологии является диагностическая ангиография.

Опишите противопоказания для проведения данного исследования.

Эталон ответа.

Противопоказания к диагностической ангиографии:

- наличие в анамнезе аллергической реакции на компоненты контрастного препарата
- повышенная чувствительность к йоду
- выраженные: почечная недостаточность, печеночная недостаточность, сердечно-сосудистая недостаточность
- общее тяжелое состояние больного
- патология свертывающей системы крови (только после консультации гематолога)

Задача 14. У больного 40 лет внезапно появились сильные боли в левой нижней конечности, чувство онемения и похолодания в ней. Ранее отмечал боль в поясничной области с иррадиацией в левую нижнюю конечность. Состояние больного удовлетворительное. Пульс 80 уд/мин, ритмичный. Кожные покровы левой нижней конечности бледные, холодные на ощупь, глубокая чувствительность до средней трети голени резко снижена. Активные движения пальцев стопы и в голеностопном суставе отсутствуют, пальпаторно определяется пульсация бедренной артерии только на уровне паховой связки, в дистальных отделах конечности - отсутствует. Правая нижняя конечность не изменена.

Для постановки диагноза и правильного выбора метода лечения наиболее полную информацию о

характере заболевания можно получить с помощью следующих методов исследования:

1. Сфигмографии. 2. Контрастной аорто-артериографии. 3. Термографии. 4. Ультразвуковой доплерографии. 5. Оклюзионной плетизмографии.

Выберите верную комбинацию ответов: а) 1,2,3. Б) 1,3,5. В) 2,4. Г) 4,5. Д) 2,3.

1. Наиболее частой локализацией миксомы является: А). Левый желудочек Б). Левое предсердие В). Правое предсердие Г). Правый желудочек Д). Левое и правое предсердия.

Задача 15. Больной 53 лет страдает стенокардией напряжения. На коронарограммах сегментарный стеноз (около 70% просвета) передней межжелудочковой артерии. Больной может работать, но 2-3 раза в день возникают боли в сердце. **Ваша тактика?** А) настаивать на изменении характера работы, б) усиливать медикаментозную терапию, в) рекомендовать санаторное лечение, г) рекомендовать оперативное лечение сейчас, д) рекомендовать оперативное лечение после стационарного терапевтического лечения.

Задача 16. Для проведения дифференциальной диагностики между облитерирующим тромбангиомом и ранним атеросклерозом у больного 36 лет с явлениями хронической артериальной ишемии 2Б степени необходимо произвести следующие исследования: 1. Определить кислотно-щелочное состояние крови. 2. Изучить липидный обмен. 3. Провести ультразвуковое ангиосканирование нижних конечностей. 4. Изучить состояние иммунной системы. 5. Произвести контрастную аорто-артериографию. **Выберите правильную комбинацию ответов:** а) 1,2. Б) 2,3,4. В) 4,5. Г) 1,3,5. Д) 2,3,4,5.

Задача 17. У больного стенокардия покоя в течение 3-х месяцев. Принимает по 50 таблеток нитроглицерина в месяц. **Ваша тактика?** А) выполнить компьютерную томографию, б) произвести коронарографию, в) усилить медикаментозную терапию, г) направить на санаторное лечение, д) выполнить велоэргометрию.

Задача 18. Осложнения

1.Самым распространенным осложнением после ангиографии является:

- А) **гематома**
- Б) расслаивание стенки сосуда
- В) разрыв аорты
- Г) инфаркт сердца

2. Осложнением реконструктивных операций на сосудах является:

- А) ложная аневризма анастомоза
- Б) стеноз анастомоза
- В) **тромбоз шунта**
- Г) все вышеперечисленное верно

Эталон ответа :1,3.

Задача 19.

1.Под аневризмой сосуда принято понимать увеличение его диаметра в:

- А) 1,5 раза
- Б) 2 раза
- В) 2,5 раза
- Г) 3 раза

2. Аневризма брюшной аорты чаще локализуется в:

- А) супраренальном сегменте
- Б) инфраренальном сегменте
- В) тотально в брюшной аорте
- Г) торакоабдоминальном отделе

Эталон ответа :2,2.

Задача 20.

У больного стенокардия покоя в течение 3-х месяцев. Принимает по 50 таблеток нитроглицерина в месяц. **Ваша тактика?** 1) выполнить компьютерную томографию, 2) произвести коронарографию, 3) усилить медикаментозную терапию, 4) направить на санаторное лечение, 5) выполнить

велозергометрию. Эталон ответа 2.

Задача 21. ИР–вмешательства выполняются под флюороскопическим, ультразвуковым или РКТ контролем или с использованием комбинации этих методов.

1. Какой конкретно выбирается метод?.

2. В случаях, когда радиологические визуализирующие методы равноценны по информативности, какой следует выбрать метод?

Эталон ответа. Обычно выбирается метод, который позволяет лучше визуализировать патологический очаг и маршрутизировать доступ к нему. В тех случаях, когда радиологические визуализирующие методы равноценны по информативности, выбирается тот, который проще и дешевле или тот, которым лучше владеет интервенционный радиолог

УК-3. Способен руководить работой команды врачей, среднего и младшего медицинского персонала, организовывать процесс оказания медицинской помощи населению

1) Типовые задания для оценивания результатов сформированности компетенции на уровне «Знать» (воспроизводить и объяснять учебный материал с требуемой степенью научной точности и полноты):

1. Характеристика специальности «рентгеноэндovasкулярная диагностика и лечение»
2. Анатомо-физиологическим особенностям органов сосудистой системы в возрастном аспекте; патофизиологическим процессам в организме;
3. Общие закономерности происхождения и развития жизни, жизнедеятельности организма и законы генетики;
4. Общегигиенические проблемы, в том числе критерии общественного здоровья, факторы его определяющие;
5. Виды профилактики здорового образа жизни;
6. Правовые основы деятельности органов и учреждений здравоохранения; особенности
7. Правовые основы работы врача в амбулаторных и стационарных условиях;
8. Медицинская этика при вмешательствах;
9. Возрастно-половые особенности функционирования организма;
10. Преимущества Амбулаторных ИР-процедур
11. Местная инфильтрационная анестезия зоны ИР доступа (0,25–0,5% раствором новокаина)
12. Принцип формирования послойного изображения в КТ.
13. Маркировка поверхности тела для наведения пучков аппаратов лучевой терапии на облучаемую мишень
14. Контроль качества аппаратов для рентген визуализации общего назначения, маммографии и ангиографии
15. Контроль качества при приемке аппаратов в клиническую эксплуатацию
16. Коронарография
17. Геометрические различия между изображениями 2D (рентген, УЗИ), 3D (КТ, МРТ, позитронно-эмиссионная томография) и 4D4D (с синхронизацией по дыхательному циклу пациента).
18. Методы обработки сигналов.
19. Особенности применяемых топометрических томографов.
20. Роль рентгеновских симуляторов в предлучевой подготовке пациентов

2) Типовые задания для оценивания результатов сформированности компетенции на уровне «Уметь» (решать типичные задачи на основе воспроизведения стандартных алгоритмов решения):

1. Психологическая и медикаментозная подготовка больного
2. Подготовка операционного поля.
3. Выбор и подготовка контрастных препаратов и физиологического раствора.
4. Радиационная защита пациента и персонала при ангиографии,
5. Определить дозовые нагрузки
6. Пункцировать и катетеризировать магистральные венозные и артериальные сосуды,
7. Показания и противопоказания для рентгеноэндovasкулярной окклюзии;
8. Показания и противопоказания для рентгеноэндovasкулярной дилатации;
9. Показания и противопоказания для рентгеноэндovasкулярной ангиопластики;
10. Показания и противопоказания для длительной инфузионной терапии;
11. Показания и противопоказания для постановки кава-фильтров и удаления внутрисосудистых инородных тел;
12. Осложнения при внутрисосудистой диагностике и эндоваскулярном лечении
13. Показания и противопоказания для проведения экстравазальных вмешательств
14. Выполнение лечебно-диагностических инвазивных процедур под УЗ-контролем
15. Получение и обработка 2D (рентген, УЗИ), 3D (КТ, МРТ, позитронно-эмиссионная томография) и 4D (с синхронизацией по дыхательному циклу пациента) изображений внутренних органов и тканей человека.

16. Использование информации, полученной на рентгеновских компьютерных томографах. Виртуальная симуляция.
17. Маркировка поверхности тела для наведения пучков аппаратов лучевой терапии на облучаемую мишень
18. Контроль качества технических параметров рентгеновских симуляторов
19. Осуществление процедур контроля качества аппаратов для позитронно-эмиссионной томографии
20. Контроль качества рентгеновских компьютерных томографов для топометрии и рентгенодиагностики

3) Типовые задания для оценивания результатов сформированности компетенции на уровне «Владеть» (решать усложненные задачи на основе приобретенных знаний и умений, с их применением в нетипичных ситуациях, формируется в процессе практической деятельности):

Задача 1. Мужчина в возрасте 69 лет жалуется на постоянные боли в животе, боли в спине. Подозрение на аневризму брюшной аорты.

1. Аневризма брюшной аорты чаще локализуется в:

1. супраренальном сегменте
2. **инфраренальном сегменте**
3. тотально в брюшной аорте
4. торакоабдоминальном отделе

2. Аневризма брюшной аорты чаще всего возникает вследствие:

1. травмы
2. **атеросклероза**
3. сифилиса
4. носит врожденный характер

Эталон ответа 2,2

Задача 2.

В онкологической практике в настоящее время применяются различные ИР–вмешательства. Расскажите о ИР - Пункционные методики.

Эталон ответа: • биопсия (аспирационная, щипцовая); • дренирование патологических жидкостных скоплений и физиологических жидкостей (затеки, гематомы, абсцессы, внутрипротоковая желчная гиперпрессия, уростазы, гидроперикард и др.); • вертебропластика (укрепление специальным цементом тел позвонков при их литическом поражении опухолью); • радиотермоабляция (прецизионное термическое разрушение опухолевого новообразования с помощью специального электрода, внедренного в опухоль пункционным способом под лучевым контролем); • нейролизис (избавление от хронической боли путем специального точечного воздействия на нервные сплетения); • гастростомия, лапаро- и торакоцентез пункционным методом.

Задача 3.

В онкологической практике в настоящее время применяются различные ИР–вмешательства. Перечислите Методики, направленные на восстановление проходимости полых органов и трубчатых анатомических структур

Эталон ответа: • расширение просвета (дилатация стриктур пищеварительных, дыхательных, билиарных и мочевых путей); • стентирование трубчатых структур (желчные протоки, трахея, мочеточники, пищеварительная трубка); • анастомозирование (компрессионные с использованием специальных магнитных элементов и пункционные соустья);

Задача 4.

В онкологической практике в настоящее время применяются различные ИР–вмешательства. Перечислите Внутрисосудистые вмешательства

Эталон ответа: • эмболизация или эмболотерапия опухолей (ишемизирующее или химическое воздействие на опухолевую ткань с целью остановки ее роста или разрушения); • предварительная установка кава-фильтров для профилактики эмболии легочной артерии во время и после обширных операций у тяжелых онкологических больных; • извлечение инородных тел из сосудов

(оторвавшиеся ИР-катетеры, проводники и др.); • гемостаз либо профилактика кровотечений (транскатетерная эмболизация кровоточащих сосудов и сосудистых фистул распадающихся опухолей, при послеоперационных кровотечениях, при кровотечениях, осложнивших ИР-манипуляции, либо то же самое, осуществляемое превентивно для предотвращения ожидаемых массивных кровотечений). Г. Окклюзия патологиче

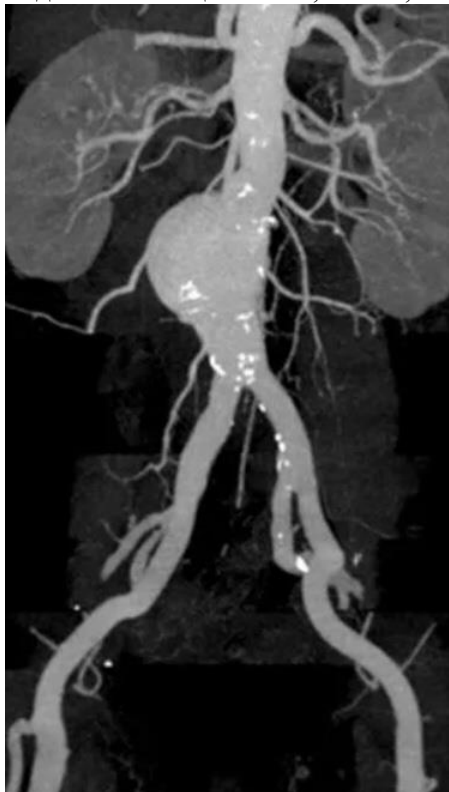Задача 5.

В онкологической практике в настоящее время применяются различные ИР–вмешательства.

Перечислите . Окклюзия патологических соустьий

Эталон ответа: • закрытие патологических соустьий ИР установкой специальных стентов-окклюдеров.

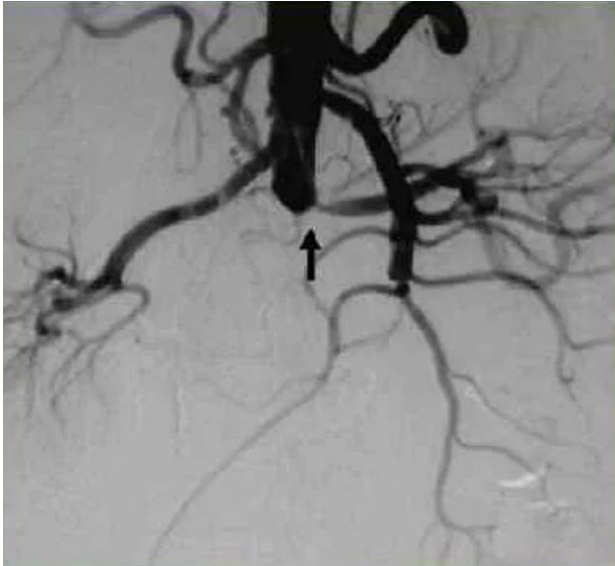
Задача 6. У пациента А., 62 лет, на проф. осмотре была выявлена патология:



- 1) Опишите патологию.
- 2) Напишите классификацию аневризм брюшной аорты.

Эталон ответа: Визуализируется расширение просвета брюшной аорты ниже почечных артерий без вовлечения бифуркации подвздошных артерий. 1 тип – аневризмы проксимального сегмента брюшной аорты с вовлечением висцеральных ветвей, 2 тип – аневризма инфраренального сегмента без вовлечения бифуркации, 3 тип – аневризма инфранального сегмента с вовлечением бифуркации аорты и подвздошных артерий, 4 тип – тотальное поражение брюшной аорты.

Задача 7. Пациент а., 61 года, поступил по экстренной помощи в приемный покой с жалобами на жгучую боль в животе, рвоту, побледнение нижних конечностей. Пациенту была проведена ангиография брюшной аорты:

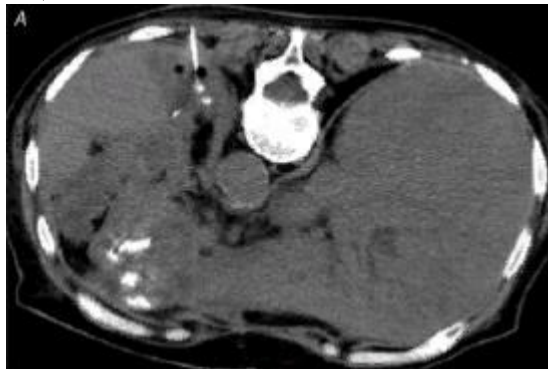


- 1) Опишите патологию на ангиограмме.
- 2) Напишите ветви чревного ствола.

Эталон ответа: визуализируется тромбоз брюшной аорты. Общая печеночная, левая желудочная, селезеночная артерии.

Задача 8. Пациент В., 56 лет. Жалобы на повышение температуры до 38,6°C в течение трёх дней, слабость, потерю аппетита. В анамнезе операция на брюшной полости. Проведено дообследование, установлен диагноз – послеоперационный абсцесс брюшной полости.

1. Какое исследование было проведено?
2. Для чего данный вид исследования используется в ходе проведения процедуры вмешательства по поводу абсцесса?

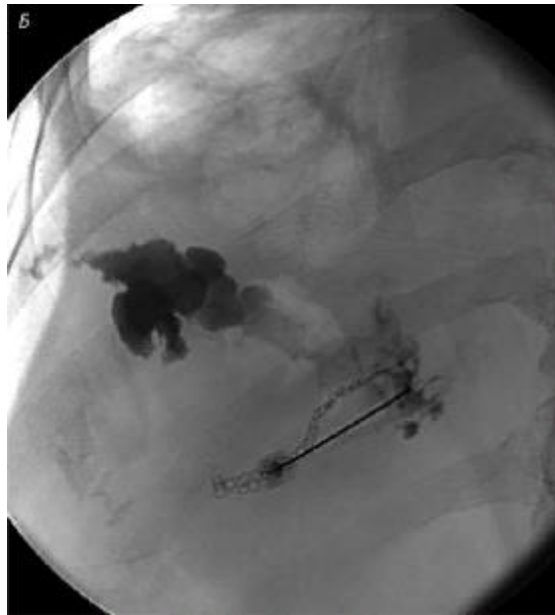


Ответ:

1. Рентгеновская компьютерная томография (РКТ);
2. Для выявления, разметки доступа и пункции абсцесса под контролем РКТ.

Задача 9. Пациент Г., 57 лет. Жалобы на повышение температуры до 38,4°C в течение трёх дней, слабость, потерю аппетита. В анамнезе операция на брюшной полости. Проведено дообследование, установлен диагноз – послеоперационный абсцесс брюшной полости. Принято решение о проведении пункции абсцесса.

1. Как называется полученный снимок?
2. Для чего данный вид исследования используется в ходе проведения пункции абсцесса на представленном снимке?

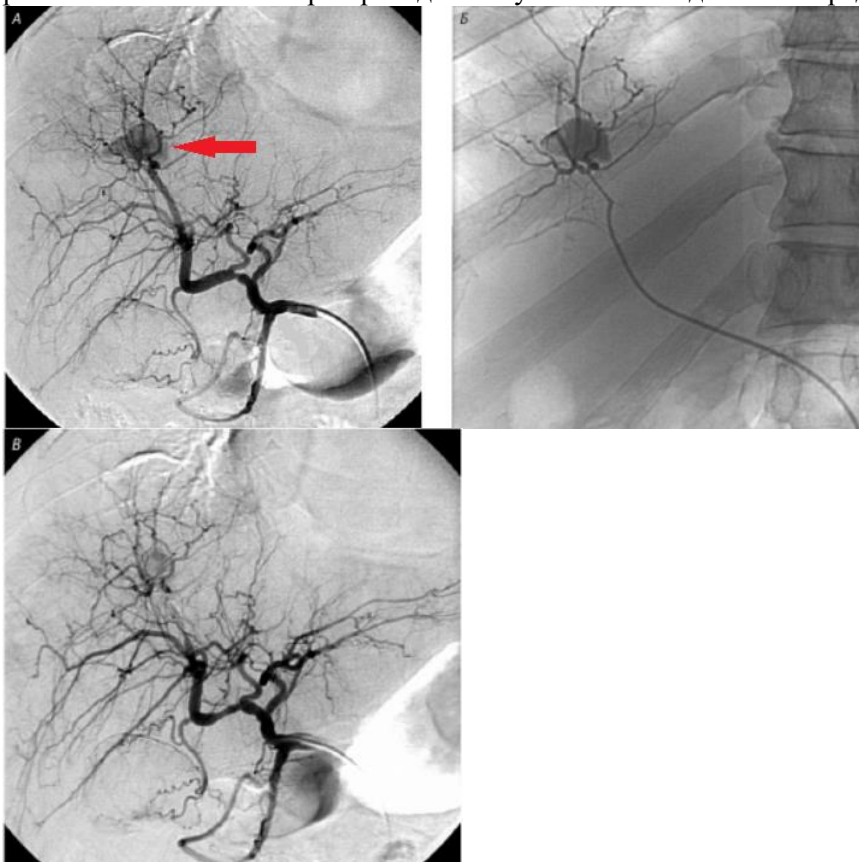


Ответ:

1. Абсцессограмма;
2. Для контроля введения контрастного вещества в полость абсцесса.

Задача 10. Какое исследование было проведено данному пациенту? Какая структура отмечена красной стрелкой? Какая манипуляция была выполнена и какие изменения вы видите на снимке в?

Пациенту Б. 58 лет с диагнозом: рак головки поджелудочной железы, механическая желтуха проводили дренирование желчных протоков. В ходе операции хирурги заподозрили развитие осложнения. При проведении лучевого исследования определяется следующая картина:

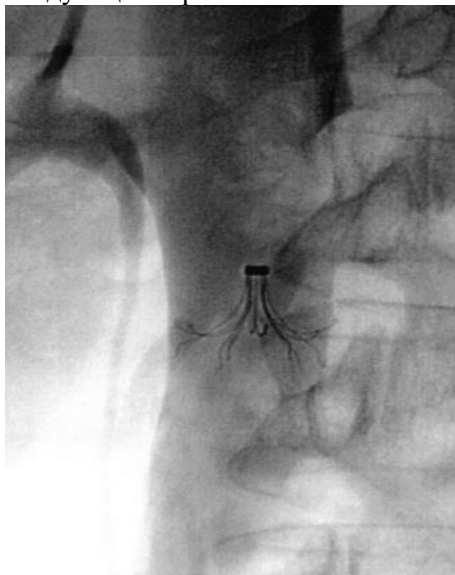


Эталон ответа: Пациенту была проведена суперселективная ангиография сегментарной артерии печени. При проведении дренирования возникло ятрогенное осложнение – образование артериобиллиарной фистулы с внутрипеченочным кровотечением. Стрелкой отмечено внесосудистое скопление контрастного вещества при проведении ангиографии, которое

представлено на снимках А и Б. Пациенту провели суперселективную эмболизацию сегментарной артерии печени и на снимке В определяется культя эмболизированного сосуда.

Задача 11. Какая манипуляция была проведена данному пациенту и с какой целью?

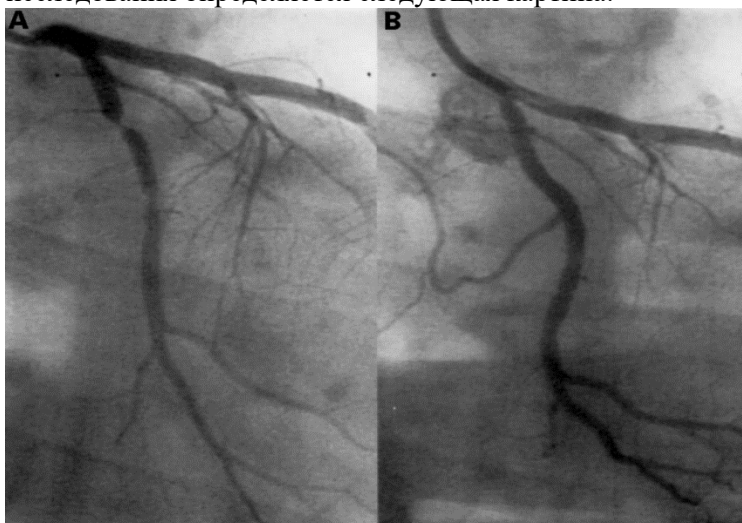
Пациенту А. 65 лет была проведена манипуляция в кабинете интервенционной радиологии. Из анамнеза известно: пациент болен раком головки поджелудочной железы и соблюдает длительный постельный режим. При проведении лучевого исследования определяется следующая картина:



Эталон ответа: Пациенту была установка кава-фильтра для профилактики эмболии легочной артерии. Вероятность возникновения тромба у пожилых онкологических пациентов в 2 раза выше, чем у общехирургических пациентов, так как при длительном постельном режиме создаются предпосылки к формированию венозных тромбов.

Задача 12. Назовите метод исследования на представленных снимках. Какие изменения определяются на указанных снимках?

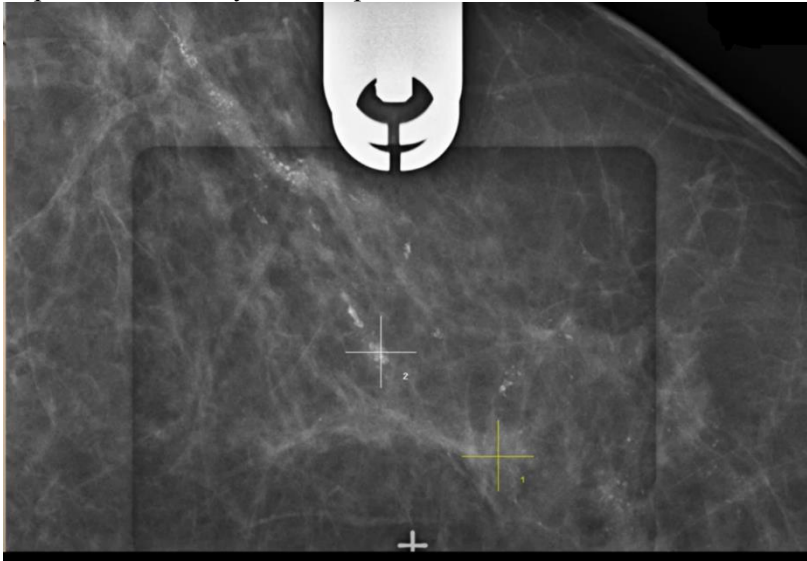
Пациент Г. 56 лет с длительно протекающей в анамнезе ишемической болезнью сердца, не поддающуюся медикаментозному лечению, был госпитализирован для проведения хирургического вмешательства – коронарного стентирования. При проведении лучевого исследования определяется следующая картина:



Эталон ответа: Пациенту была проведена коронароангиография. На снимке А определяется субтотальный стеноз артерии. На снимке В определяется восстановленный кровоток в артерии после стентирования, также виден катетер в просвете сосуда.

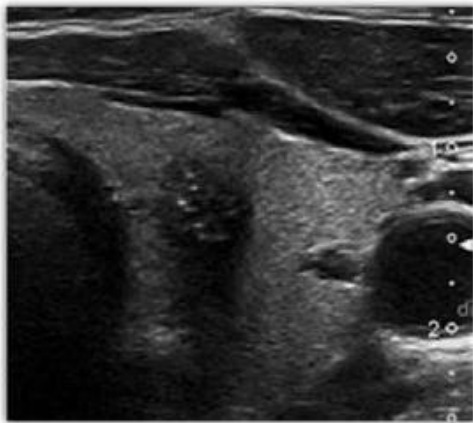
Задача 13. Назовите метод представленный на снимке, для чего он необходим.

Пациентке М. 60 лет планово была выполнена маммография. При оценке маммограммы рентгенолог определил участок патологической микрокальцинации по ходу протоков, был выставлен BI-RADS 4B. После отправлена к маммологу. При проведении лучевого исследования определяется следующая картина:



Эталон ответа: Пациентке была проведена стереотаксическая биопсия молочной железы. Данный метод проводится для получения биологического материала и его дальнейшей оценке: есть ли опухоль в данном участке или нет, ее характер (доброкачественная или злокачественная), ее структуру, степень развития и стадию заболевания.

Задача 14. Пациент Л., 60 лет, наблюдается у эндокринолога, на УЗИ в левой доле щитовидной железы был выявлен гипоэхогенный узел солидной структуры с неровными, нечеткими контурами, с включением кальцинатов.



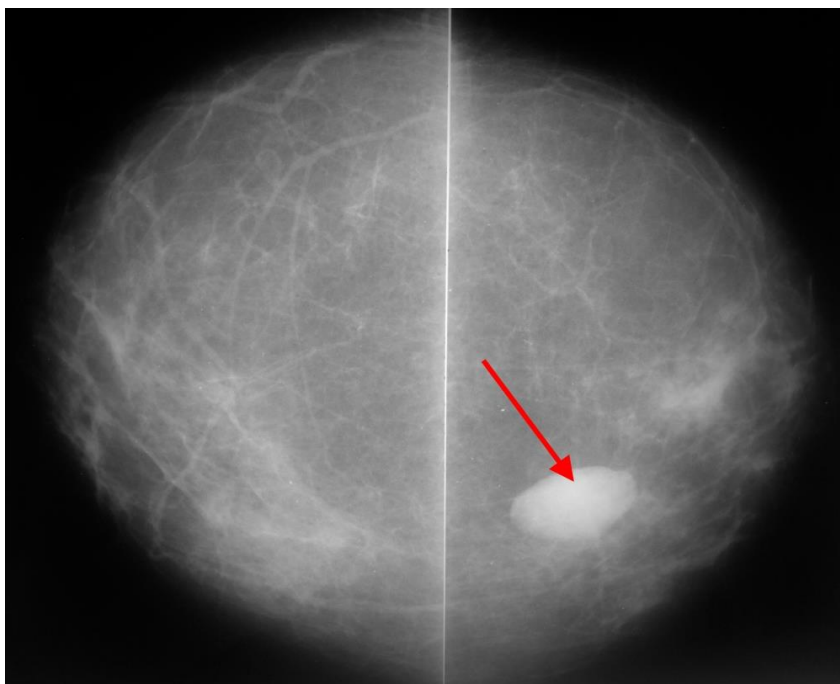
Вопросы:

1. Какую манипуляцию необходимо сделать пациентке?
2. Как называется классификация степени злокачественности узлов щитовидной железы?
3. Назовите отделы щитовидной железы.

Эталон ответа:

1. Необходимо сделать тонкоигольную аспирационную биопсию щитовидной железы.
2. TI-RADS.
3. Правая и левая доли, перешеек.

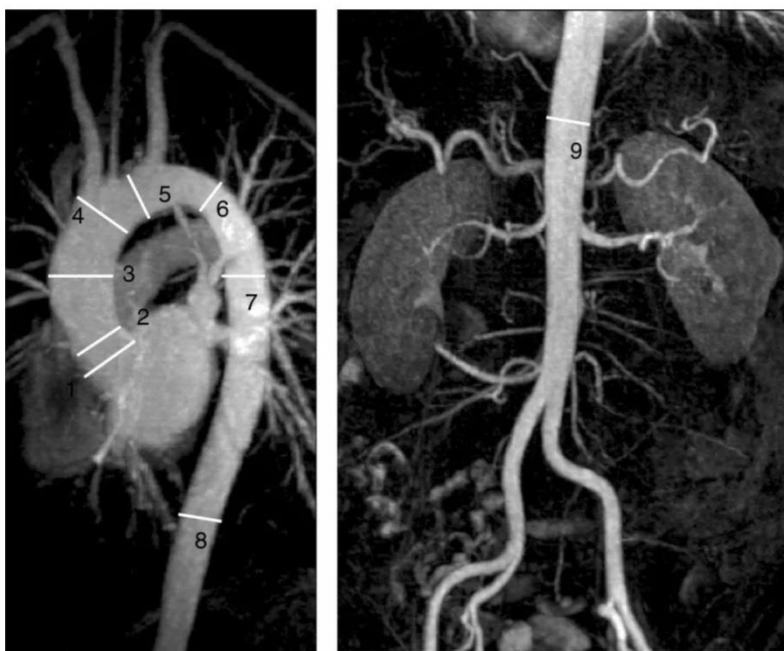Задача 15.



Каким образом может быть взят материал для гистологического исследования отмеченного стрелкой образования? Под контролем какого лучевого метода исследования будет проведена эта процедура?

Ответ: Тонкоигольная аспирационная биопсия. УЗИ.

Задача 16. Пациент А., 23 года, был направлен на профосмотр, где провели контрастирование грудного и брюшного отдела аорты.



1. Напишите отделы аорты с 1 по 9.
2. Напишите сосуды, отходящие из дуги аорты.

Эталон ответов: 1. Синус Вальсавы.

2. Синотубулярное соединение.

3. Восходящая часть.

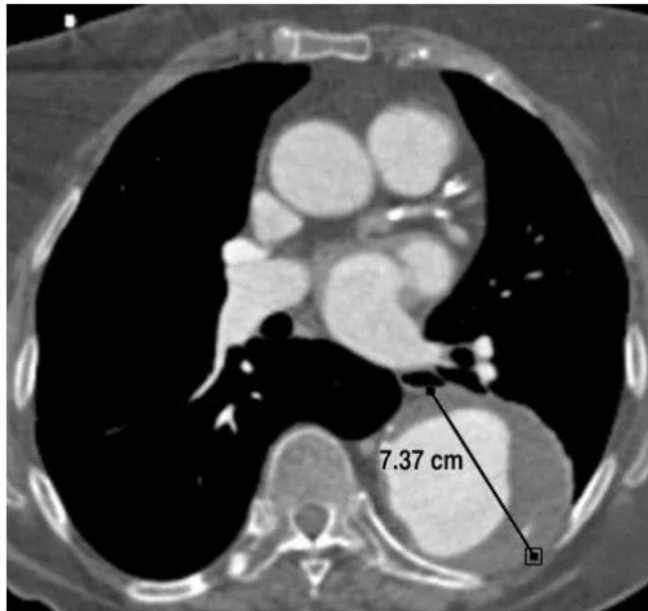
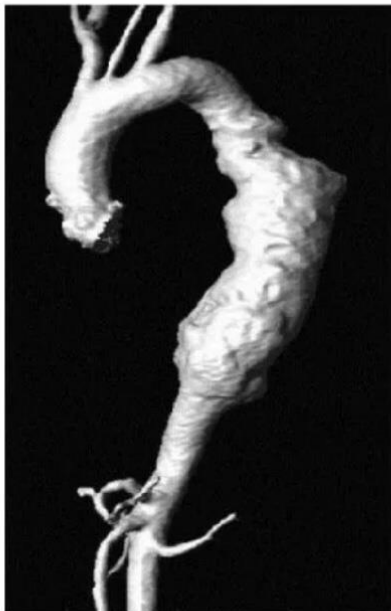
4. Начало дуги аорты.

5. Середина дуги аорты (место между левой общей сонной артерией и левой подключичной артерией).

6. Начало нисходящей аорты.

7. Середина нисходящей аорты (среднее значение между пунктом №6 и №8).
 8. Нисходящая аорта на уровне диафрагмы.
 9. Брюшная аорта на уровне чревного ствола.
- Правый плечеголовной ствол, левая общая сонная артерия, левая подключичная.

Задача 17. Пациент А., 43 года, был взят на массовое обследование грудного отдела аорты. На МРТ с контрастным усилением была выявлена патология.



1. Опишите патологию.
2. Напишите типы аневризм.
3. Какой тип аневризм у данного пациента.

Эталон ответа: визуализируется расширение нисходящего отдела аорты. На аксиальном срезе просматривается пристеночный тромб по всей окружности сосуда, а также визуализируется геморрагическое пропитывание, которое свидетельствует о скором разрыве аневризмы. Фузиформная и и саккулярная (истинные аневризмы) , псевдоаневризма (ложная аневризма). У данного пациента фузиформная аневризма.

Задача 18.

Проведите сравнительный анализ методов :Ультразвуковая и РКТ- визуализация.

Эталон ответа. По сравнению с РКТ ультразвуковой контроль позволяет осуществить пункционные ИР-методики быстрее, он менее затратен, более доступен и более «гибок» в экстренных случаях. Однако РКТ в отличие от УЗИ позволяет визуализировать пунктирующую иглу в толще легочной и костной тканей. Высокая чувствительность ультразвукового метода в выявлении жидкостных скоплений делает его методом выбора для контроля ИР-лечения кист и абсцессов. Допплеровское картирование при применении ультразвуковой визуализации позволяет с большой точностью дифференцировать патологические жидкостные скопления от сосудистого кровотока, предупреждая, тем самым, ошибочную маршрутизацию пунктирующей иглы и возможные, в этой связи, серьезные осложнения. Технологическое совершенствование РКТ увеличило скорость получения и качество получаемого изображения, повысив, таким образом, точность позиционирования иглы. Спиральные компьютерные томографы последнего поколения, характеризующиеся широким гентри и возможностью выполнения нескольких сканов за один оборот лучевой трубки, предоставляют интервенционному радиологу дополнительные возможности, вплоть до работы в реальном масштабе времени (РКТ-флюороскопия).

Задача 19.

Для успешного выполнения интервенционных радиологических процедур необходимо адекватное обезболивание. Многие пожилые пациенты онкологических клиник страдают тяжелыми

сопутствующими заболеваниями, при которых их реальное соматическое состояние не позволяет провести не только хирургическое лечение, но, нередко, и сложное ИР-вмешательство.

Назовите мероприятия по обезболиванию вмешательств.

Эталон ответа. Большинство ИР-процедур, в том числе и по указанной причине, выполняются в несколько этапов, с таким расчетом, чтобы без риска для больного обеспечить закономерное продолжение и логичное завершение рационально спланированного многоэтапного ИР-лечения.

Правильный выбор средств обезбоживания с учетом их известных достоинств и недостатков способен обеспечить достаточную анестезию и относительно комфортное для больного течение вмешательства, а также оптимизировать условия его выполнения интервенционным радиологом.

Важным условием для успешного проведения ИР-процедуры является действенная премедикация, предназначенная, прежде всего, для психоэмоциональной «разгрузки» больного.

Интервенционный радиолог нуждается в спокойствии пациента, отсутствии у того страха перед предстоящей процедурой, его способности сотрудничать с врачом, выполнять продиктованные необходимостью действия, как-то задержку дыхания, глубокий вдох или выдох, изменять свое положение на операционном столе. Вторая цель премедикации – уменьшение боли, как той, которая обусловлена болезнью, так и связанной с выполнением ИР-вмешательства

Задача 20.

Гнойно-септические осложнения являются довольно частым видом осложнений хирургического лечения больных в торакоабдоминальной онкологии.

Расскажите о современном лечении осложнений.

Эталон ответа. В связи с развитием ИР и широким внедрением в клиническую практику флюороскопии, ультразвуковой и рентгеновской компьютерной томографии появилась реальная возможность точной визуализации абсцессов и контролируемого чрескожного их дренирования

Обычно для чрескожного катетерного лечения неосложненных свищами абсцессов требуется от 3 до 16 дней (в среднем одна неделя). При этом нормализация температуры, уменьшение интоксикации и улучшение общего состояния пациента происходит уже в первые сутки после дренирования. ИР-лечение осложненных абсцессов иногда длится до 4–12 нед.

ПК-1. Способен определять показания, проводить, а также интерпретировать и протоколировать результаты рентгенологических исследований, в том числе с использованием контрастных лекарственных препаратов, а также производить расчет дозы рентгеновского излучения с соблюдением требований радиационной безопасности

1) Типовые задания для оценивания результатов сформированности компетенции на уровне «Знать» (воспроизводить и объяснять учебный материал с требуемой степенью научной точности и полноты):

1. Какие методы лучевой диагностики связаны с ионизирующим излучением и обладают лучевой нагрузкой на исследуемых?

- 1) рентгенография, рентгеноскопия, компьютерная томография, радионуклидные исследования
- 2) магнитно-резонансная томография, ультразвуковое исследование
- 3) все методы

2. Контрастными средами при проведении КТ-ангиографии являются:

- 1) вода
- 2) кровь
- 3) препараты йода

3. Рентгеновское излучение — это:

- 1) ультразвуковые волны с высокой проникающей способностью
- 2) тормозное электромагнитное излучение
- 3) поток альфа-частиц
- 4) поток бета-частиц
- 5) гамма-излучение

4. Противопоказанием к проведению радионуклидного исследования является:

1. детский возраст
2. старческий возраст
3. сердечно-сосудистая недостаточность
4. беременность

5. Какие рентгенологические методы используют эффект естественного контрастирования:

- 1) рентгенография органов грудной клетки и костей
- 2) рентгеноскопия желудка
- 3) рентгеноскопия пищевода
- 4) артрография
- 5) экскреторная урография

6. Линейная томография — это:

- 1) метод, основанный на явлении ЯМР
- 2) разновидность рентгеноскопии
- 3) метод рентгенологического исследования, предназначенный для послойного получения изображения органов и тканей
- 4) разновидность УЗИ
- 5) разновидность радионуклидного исследования

7. Диффузное расширение границ сердца возникает при:

- 1) экссудативных перикардитах и миокардитах
- 2) адгезивных перикардитах
- 3) пороках митрального клапана
- 4) пороках аортального клапана

8. При остеосцинтиграфии в норме РФП накапливается в большей степени в:

- 1) диафизе

- 2) участках кости, имеющих губчатое строение
- 3) эпифизе
- 4) метафизе

9. При интерпретации результатов радионуклидной диагностики пользуются терминами:

- 1) высокоинтенсивный, слабоинтенсивный, изоинтенсивный сигнал
- 2) высокая, низкая аккумуляция РФП
- 3) эконегативные, эхопозитивные, изоэхогенные структуры

10. В серошальном изображении гиподенсный участок:

- 1) «белый»
- 2) «серый»
- 3) «черный»

11. Рентгенологическим признаком пневмоторакса является:

- 1) просветление за счет обеднения легочного рисунка в сочетании со смещением органов средостения в противоположную сторону
- 2) просветление за счет отсутствия легочного рисунка в сочетании с визуализацией контура коллабированного легкого
- 3) интенсивное тотальное или субтотальное затемнение в сочетании со смещением органов средостения в противоположную сторону
- 4) интенсивное тотальное или субтотальное затемнение в сочетании со смещением органов средостения в сторону поражения

12. Основным показанием для проведения рентгенографии сердца является:

- 1) диагностика пороков сердца
- 2) диагностика сосудистых аномалий
- 3) оценка состояния малого круга кровообращения и конфигурации сердечно-сосудистой тени

13. Аортальная конфигурация сердца на рентгенограмме в прямой проекции характеризуется:

- 1) увеличением дуги аорты, увеличением дуги ушка левого предсердия, увеличением дуги левого желудочка
- 2) увеличением дуги аорты и увеличением дуги левого желудочка
- 3) сглаженной талией сердца
- 4) взбухающей талией сердца

14. Интервенционная радиология в кардиологии представлена следующими методиками:

- 1) стентирование
- 2) эмболизация сосудов
- 3) тромболизис
- 4) роторная дилатация коронарных артерий
- 5) баллонодилатация (баллонная ангиопластика)
- 6) все ответы правильные

15. Ультразвуковое исследование в диагностике заболеваний сердечно-сосудистой системы:

- 1) является скрининговым методом
- 2) инвазивной методикой
- 3) проводится всем пациентам для оценки состояния малого круга кровообращения и конфигурации сердечно-сосудистой тени
- 4) является доступным методом, имеющим широкие показания для получения разносторонней диагностической информации о морфологическом и функциональном состоянии сердца и крупных сосудов при широком спектре сердечно-сосудистой патологии

16. Показания к эхокардиографическому исследованию сердца:

- 1) выявление при физикальном исследовании сердечных шумов
- 2) приобретенные и врожденные пороки сердца

- 3) подозрение на эндокардит
- 4) перикардальный выпот
- 5) кардиомиопатия
- 6) новообразования сердца
- 7) ИБС, инфаркт миокарда в анамнезе
- 8) правильно 2, 3 и 6
- 9) все ответы правильные

17. Камерой сердца, закрывающей при своем увеличении аортальное окно во второй косой проекции, является:

- 1) левый желудочек
- 2) левое предсердие
- 3) правое предсердие
- 4) правый желудочек

18. Показания для проведения ангиокардиографии/коронарографии:

- 1) подтвержденная ишемическая болезнь сердца (для оценки степени стеноза (окклюзии) коронарных артерий и возможности хирургического лечения)
- 2) наличие признаков легочной гипертензии с целью выявления ее этиологии (первичная, вторичная)
- 3) приобретенные и врожденные пороки сердца
- 4) все ответы правильные

19. Аортальная конфигурация сердца возникает при:

- 1) стенозе митрального клапана
- 2) недостаточности митрального клапана
- 3) пороках аортального клапана, гипертонической болезни, атеросклерозе аорты
- 4) пороках трикуспидального клапана

20. На рентгенограмме в прямой проекции первая дуга по левому контуру сердца в норме образована:

- 1) стволом легочной артерии
- 2) непарной веной
- 3) нисходящей частью дуги аорты
- 4) восходящей аортой

Ответы на задания

Номер задания	Вариант ответа
1	1
2	3
3	2
4	4
5	1
6	3
7	1
8	2
9	1
10	3
11	2
12	3
13	2
14	6
15	4
16	9
17	2

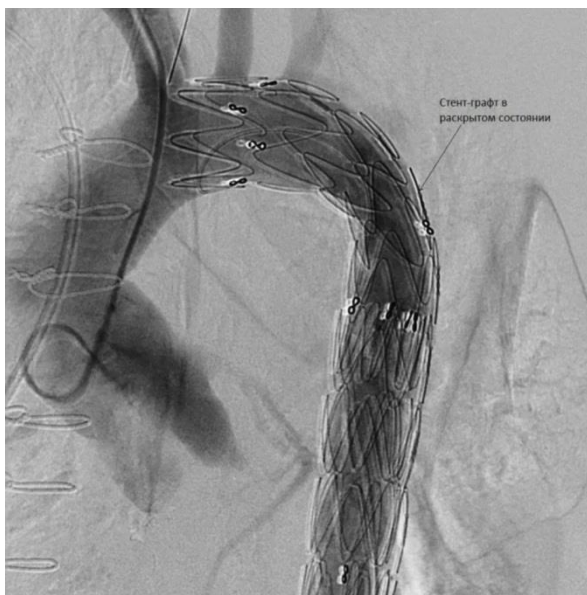18	4
19	3
20	3

2) Типовые задания для оценивания результатов сформированности компетенции на уровне «Уметь» (решать типичные задачи на основе воспроизведения стандартных алгоритмов решения):

1. Интервенционные вмешательства на поджелудочной железе - пункции
2. Интервенционные вмешательства на поджелудочной железе - стентирование протока
3. Лучевая картина после хирургических вмешательств на поджелудочной железе.
4. Диагностика, оценка состояния больных и клинической ситуации после вмешательств, экстравазальные лучевые вмешательства: эндобронхиальные, эндозофагеальные, эндогастральные, эндобилиарные, эндоуринальные.; современным методам обследования
5. Современные методы лечения после вмешательств
6. Проведение санитарно-просветительской работе среди больных по укреплению здоровья и профилактике заболеваний, пропаганде здорового образа жизни;
7. Поставить катетер при КТ-ангиографии
8. ИР при раке головки поджелудочной железы
9. Обследование при послеоперационном абсцессе брюшной полости.
10. Показания для пункционной нефростомии
11. Профилактика эмболии легочной артерии.
12. Стереотаксическая биопсия молочной железы
13. Пиелоуретерография
14. Предупреждения интра- и послеоперационных осложнений
15. Трансторакальная тонкоигольная биопсия образования лёгкого под контролем КТ
16. Маркировка поверхности тела для наведения пучков аппаратов лучевой терапии на облучаемую мишень
17. Особенности проведения вмешательств у лиц пожилого возраста
18. Введение контрастных веществ
19. Безопасность при вмешательствах
20. Расчет дозовых нагрузок.

3) Типовые задания для оценивания результатов сформированности компетенции на уровне «Владеть» (решать усложненные задачи на основе приобретенных знаний и умений, с их применением в нетипичных ситуациях, формируется в процессе практической деятельности):

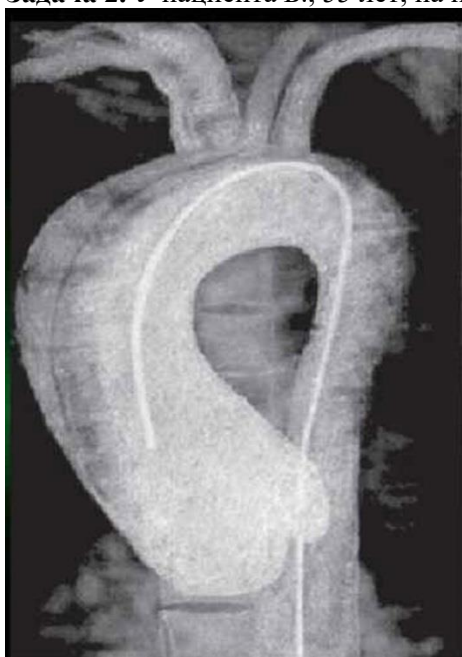Задача 1. Пациент М., 46 лет, жалуется на затруднение при акте глотания. При объективном исследовании выявляется грубый систолический шум над аортой. Пациент был направлен на КТ-ангиографию. Был выявлен стеноз нисходящего отдела грудной аорты более 75%. Была произведена операция по стентированию грудного отдела аорты.



- 1) Напишите отделы аорты
- 2) Какие сосуды отходят от дуги аорты
- 3) Назовите причины сужения просвета сосудов

Эталон ответа: Восходящая аорта, дуга аорты, нисходящая аорта. Правый плечеголовной ствол, левая общая сонная артерия, левая подключичная артерия. Атеросклероз, новообразование, ИБС, курение, наркомания, АГ.

Задача 2. У пациента Б., 55 лет, на проф. осмотре была выявлена патология:

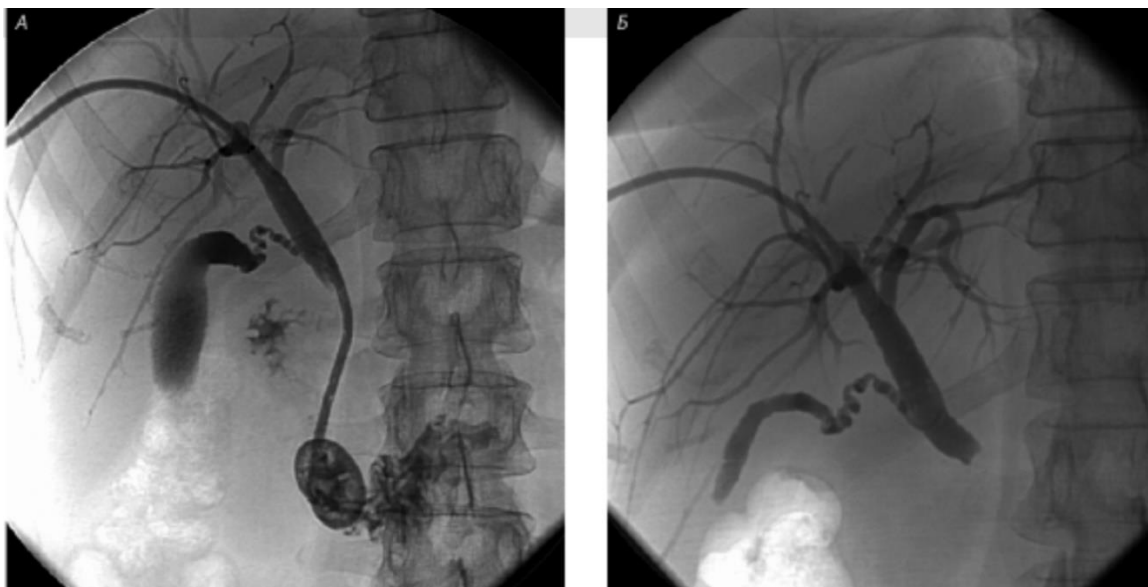

- 1) Опишите патологию.
- 2) Где находится катетер (истинный или ложный просвет).
- 3) Определите по классификации ДеБейки тип патологии.

Эталон ответа: КТ-ангиография с расслаивающейся аневризмой восходящей части аорты: визуализируется двойной контур расслаивающейся аорты. Катетер находится в истинном просвете аорты. 2 тип по ДеБейки.

Задача 3. Пациентке И., 59 лет с диагнозом «Рак головки поджелудочной железы. Механическая желтуха» проведено исследование. На представленном изображении представлен один из разделов интервенционной радиологии.

Опишите тип операции, снимки А и Б.



Эталон ответа:

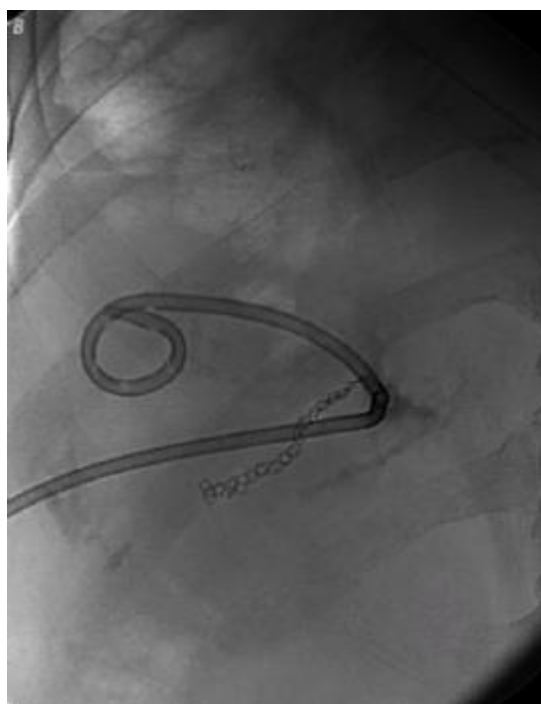
Тип операции: наложение правой наружной холангиостомы.

Снимок А – холангиография через правую наружную холангиостому: визуализирована культя средней трети общего желчного протока.

Снимок Б – холангиография через правую наружную холангиостому: снимок выполнен после проведения дренажного катетера в двенадцатиперстную кишку (таким образом наружный дренаж превратили в наружно-внутренний).

Задача 4. Пациент К., 49 лет. Жалобы на повышение температуры до 38,3°C в течение трёх дней, слабость, потерю аппетита. В анамнезе операция на брюшной полости. Проведено дообследование, установлен диагноз – послеоперационный абсцесс брюшной полости. Принято решение о проведении пункции абсцесса.

1. Какое исследование было проведено?
2. Для чего данный вид исследования используется в ходе проведения пункции абсцесса на представленном снимке?



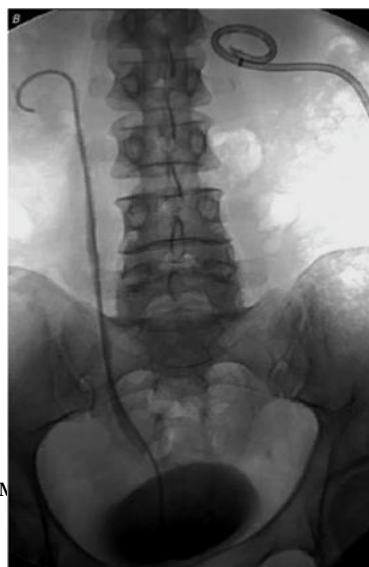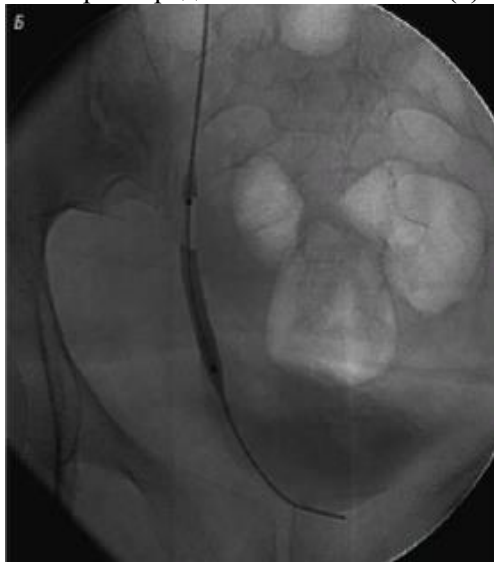Ответ:

1. Флюороскопия;

2. Для введения в полость абсцесса дренирующего катетера и его правильной укладки под контролем флюороскопии.

Задача 5. Пациент Э., 71 год. Выявлено нарушение проходимости мочеточников с двух сторон после лучевой терапии. Показана пункционная нефростомия.

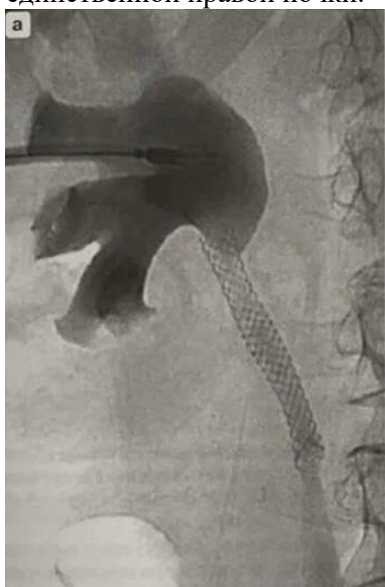1. Для чего рентгенологический метод исследования используется в ходе проведения нефростомии на первом представленном снимке (б)?
2. Для чего рентгенологический метод исследования используется в ходе проведения нефростомии на втором представленном снимке (в)?



Ответ:

1. Для контроля баллонной дилатации стриктуры мочеточника.
2. Для контроля установки стента мочеточника.

Задача 6. Пациент Б, 73 год, был прооперирован по поводу переходно-клеточного рака единственной правой почки.

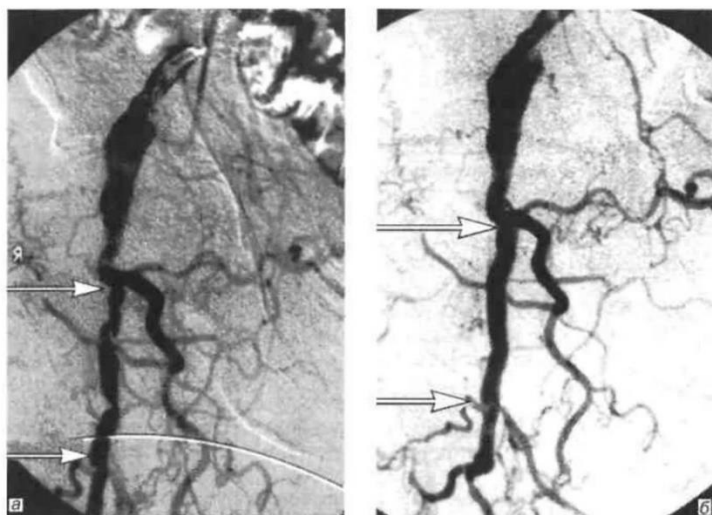


1. Опишите данное изображение.
2. Назовите причины сужения просвета мочеточника.

Эталон ответа:

1. Пиелоуретерография. Стентирование правого мочеточника металлическим сетчатым стентом.
2. Камни, стриктуры, рубцовые изменения, врожденные аномалии, давление извне, спазм.

Задача 7. Пациент В., 25 лет, жалуется на бледность кожных покровов и боль в области правой голени. Проведена ангиография бедренной артерии.



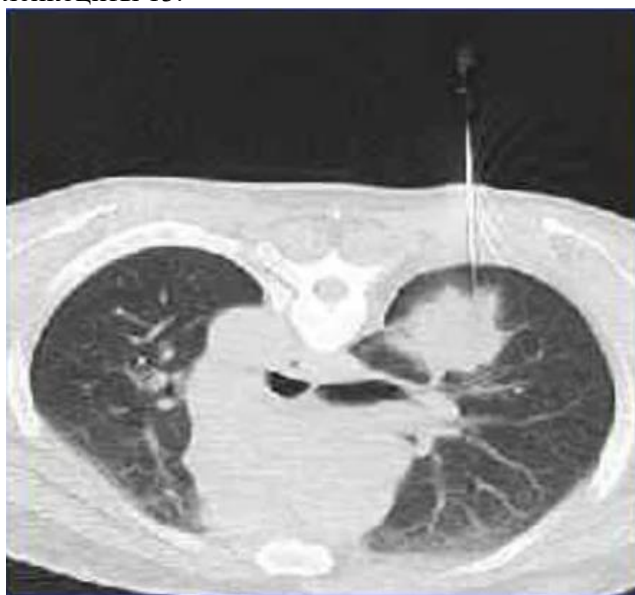Вопросы:

1. Опишите патологию.
2. Напишите, какая была проведена ангиопластика.

Эталон ответа:

1. Патология: стенозы глубокой бедренной артерии.
2. Баллонная ангиопластика правой глубокой бедренной артерии.

Задача 8. Пациент М., 57 лет жалуется на кашель в течение месяца, периодическое повышение температуры до 37,2, похудание, слабость. В общем анализе крови: гемоглобин 80, СОЭ 30, лейкоциты 13.



Вопросы:

1. Назовите метод обследования.
2. Опишите изменения на данном изображении.
3. Какая манипуляция произведена на данном изображении.

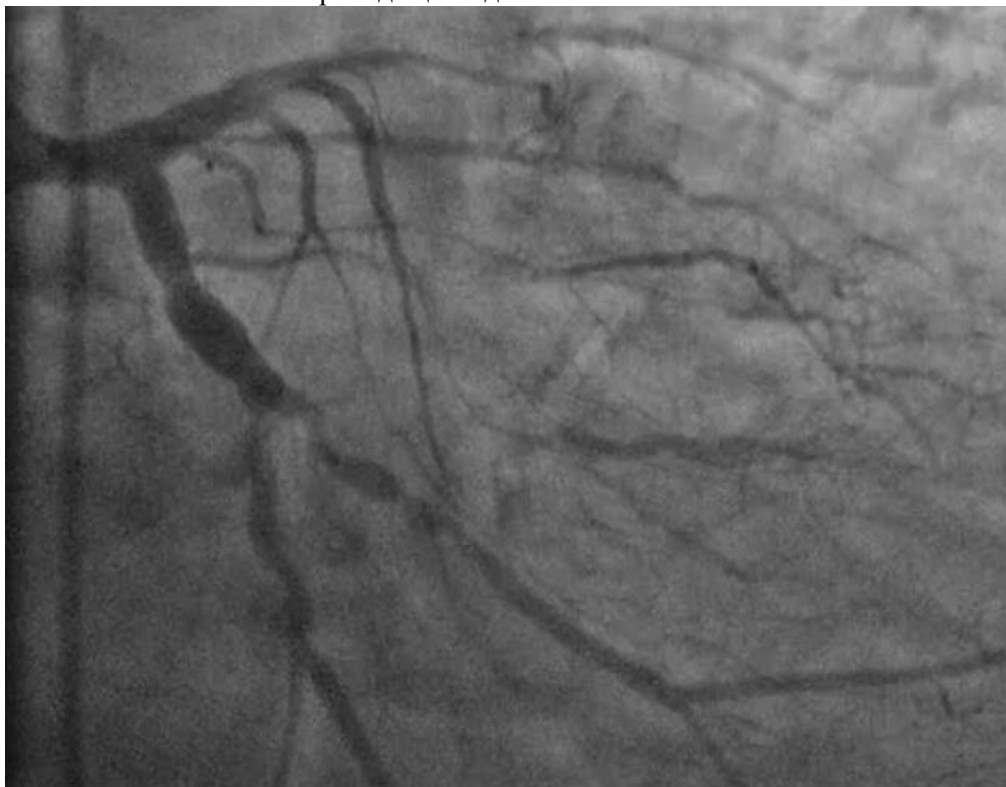Эталон ответа:

1. КТ органов грудной полости.
2. В левом легком определяется участок консолидации высокой плотности с неровными нечеткими контурами, небольшим количеством выпота в плевральной полости.
3. Трансторакальная тонкоигольная биопсия образования лёгкого под контролем КТ.

Задача 9. Пациент п., 68 лет, жалуется на давящую боль за грудиной, был направлен на исследование сосудов сердца.

1. Какой вид исследования был проведен пациенту.
2. Опишите патологию.

3. Напишите заболевание приводящее к данной патологии.

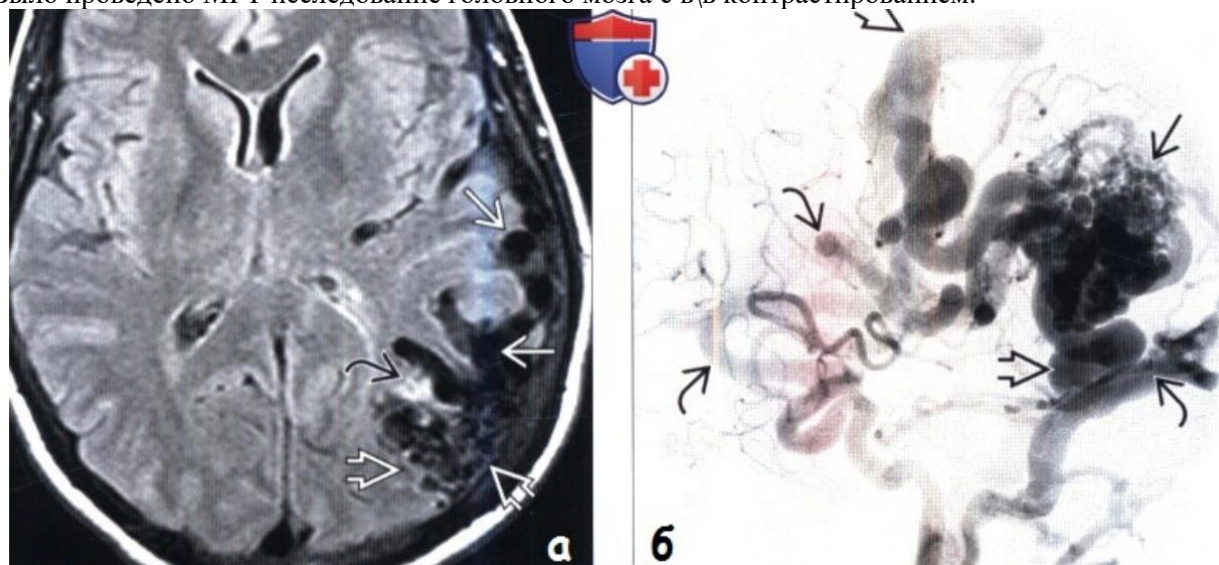


Эталон ответов: кт-коронарография

Стеноз левой коронарной артерии

Атеросклероз сосудов, артериальная гипертензия, системные заболевания соединительной ткани, вазоспазм.

Задача 10. Пациент А., 45 лет, жалуется на ноющую боль в левой теменно-затылочной области. Было проведено МРТ исследование головного мозга с в\в контрастированием.



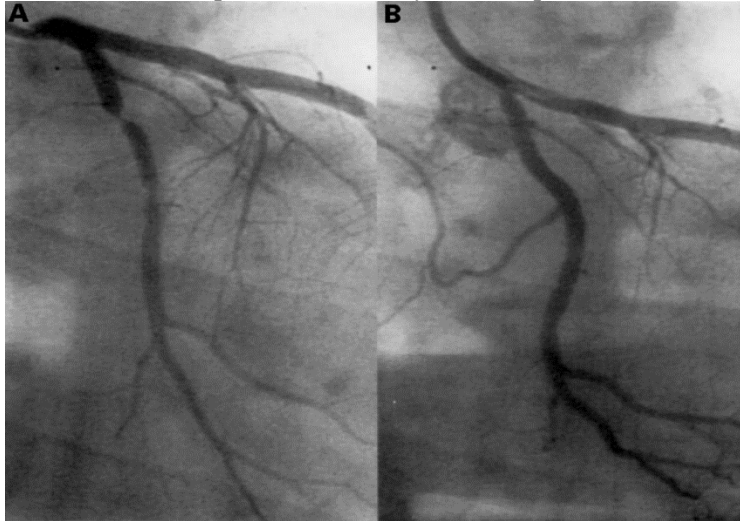
1. Опишите патологию: 1 рис (МРТ FLAIR),
2. Опишите патологию: 2 рис (ангиография сосудов головного мозга)
3. Напишите заключения к данным снимкам

Эталон ответов:

1. Визуализируется ядро АВМ в виде «сотовых» участков потери сигнала за счет эффекта потока, без выраженного масс эффекта.
2. Визуализируется клубок патологически расширенных артерий и вен, с приводящим и отводящим сосудом.
3. АВМ в бассейне левой СМА.

Задача 11. Назовите метод исследования на представленных снимках. Какие показания к коронарному стентированию вы знаете?

Пациент Г. 56 лет с длительно протекающей в анамнезе ишемической болезнью сердца, не поддающуюся медикаментозному лечению, был госпитализирован для проведения хирургического вмешательства – коронарного стентирования. При проведении лучевого исследования определяется следующая картина:

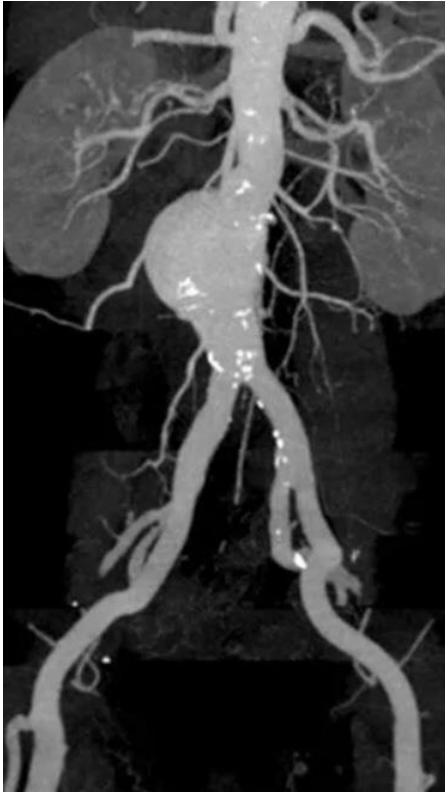

Эталон ответа: Пациенту была проведена коронароангиография.

Показания:

- предынфарктное состояние, грозящее перейти в острый инфаркт миокарда;
- острый инфаркт миокарда (операцию необходимо провести в первые 6 часов после начала приступа);
- при наличии признаков ишемической болезни сердца – нестабильной стенокардии, стабильной стенокардии (3, 4 функциональный класс), частых приступов стенокардии, неподдающихся лекарственному лечению;
- при наличии приступов стенокардии, выявленных в течение 14 дней после инфаркта миокарда, протекавшего в острой форме;
- при выявлении повторного сужения артерии после проведенной операции по установке стента.

Задача 12. У пациента А., 62 лет, на проф. осмотре была выявлена патология:

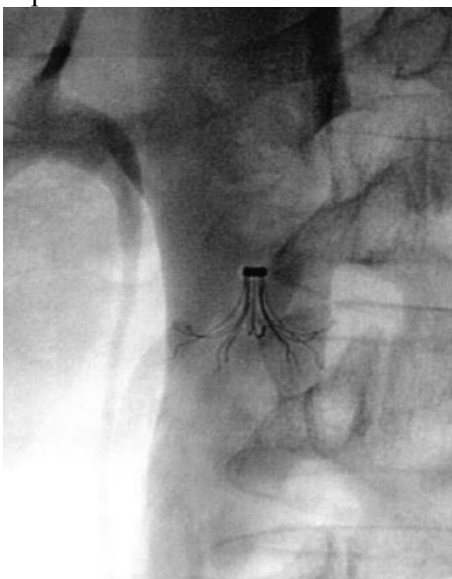


- 1) Напишите классификацию аневризм брюшной аорты.
- 2) Какой тип аневризмы в данной ситуации.

Эталон ответа: 1 тип – аневризмы проксимального сегмента брюшной аорты с вовлечением висцеральных ветвей, 2 тип – аневризма инфраренального сегмента без вовлечения бифуркации, 3 тип – аневризма инфранального сегмента с вовлечением бифуркации аорты и подвздошных артерий, 4 тип – тотальное поражение брюшной аорты. В данной ситуации 2 тип аневризмы брюшной аорты.

Задача 13. Какая манипуляция была проведена данному пациенту? Как называется исследование представленное на снимке?

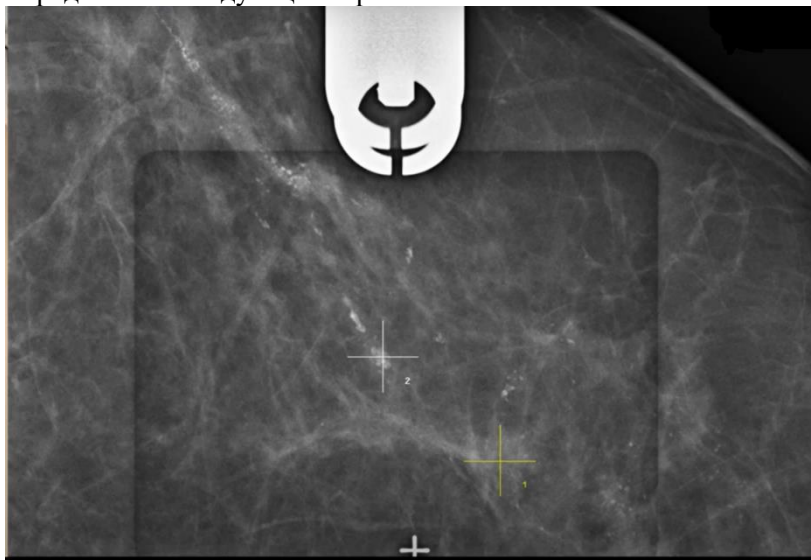
Пациенту А. 65 лет была проведена манипуляция в кабинете интервенционной радиологии. Из анамнеза известно: пациент болен раком головки поджелудочной железы и соблюдает длительный постельный режим. При проведении лучевого исследования определяется следующая картина:



Эталон ответа: Пациенту была установка кава-фильтра для профилактики эмболии легочной артерии. На снимке представлена контрольная кавограмма после установки кава-фильтра. Кава-фильтр должен быть установлен непосредственно до впадения почечных вен.

Задача 14. Назовите метод представленный на снимке. Как проводится данный метод.

Пациентке М. 60 лет планово была выполнена маммография. При оценке маммограммы рентгенолог определил участок патологической микрокальцинации по ходу протоков, был выставлен BI-RADS 4B. После отправлена к маммологу. При проведении лучевого исследования определяется следующая картина:



Эталон ответа: Пациентке была проведена стереотаксическая биопсия молочной железы. На специальном аппарате (маммограф с возможностью томосинтеза) с разных углов делаются снимки, и в результате получается объёмное изображение. На основе этого изображения выбирается место, куда будет введена игла. Рентгенолог совместно с маммологом определяют в тканях молочной железы точки, из которых они хотят получить материал. Программа сама определяет какой иглой и с какой силой должен быть забор материала из данного участка.

Задача 15. Лечение онкологических больных сегодня немыслимо без предварительного морфологического подтверждения опухолевого поражения.

Эталон ответа. Существует много различных способов получения в ходе диагностических ИР-процедур материала для морфологического исследования: щеточная биопсия для цитологического исследования, аспирационная биопсия для цитологического исследования центрифугата либо нативных образцов физиологических и патологических жидкостей, щипцовая биопсия, пункционная биопсия. Во всех случаях получение материала для морфологического исследования проводится в условиях лучевого контроля (УЗИ, РКТ, флюороскопия). При выполнении сочетанных с эндоскопией интервенционно-радиологических вмешательств в ряде случаев морфологический материал получается эндоскопическими инструментами в условиях прямой оптической визуализации.

Задача 16. Показанием для вертебропластики является болевой синдром при патологическом переломе или его угрозе вследствие деструктивного остеолитического опухолевого поражения позвоночника.

Укажите необходимые исследования для этого вмешательства. Как выполняется ИР-процедура вертебропластики?

Эталон ответа. Для выполнения этой операции все пациенты проходят клиническое обследование, включающее в себя оценку общего состояния больного, данных лабораторных методов исследования, неврологического статуса (до и после вертебропластики), стандартной рентгенографии позвоночника в 2 проекциях, магнито-резонансной (МРТ) и рентгеновской компьютерной томографии (РКТ). Сама ИР-процедура вертебропластики выполняется под контролем компьютерной томографии с параллельным использованием в реальном масштабе времени флюороскопического контроля при введении костного цемента. Продолжительность операции составляет в среднем около 1 ч. Условия, необходимые для проведения вертебропластики те же, что и для всех интервенционных процедур, с обязательным соблюдением

правил асептики и антисептики.

Задача 17. Хирургическая составляющая интервенционно-радиологических методик соответствует общепринятым хирургическим канонам. Решение задач, поставленных клиницистами перед интервенционным радиологом, должно осуществляться с учетом соблюдения безопасности пациента. По этой причине совершенствование ИР-метода заключается не только в его интенсивном развитии, но и в путях и способах предупреждения интра- и послеоперационных осложнений.

Укажите пути устранения осложнений.

Эталон ответа. Манипуляции должны всегда производиться под тщательным лучевым контролем с соблюдением всех хирургических принципов. Главные, угрожающие жизни осложнения во время абдоминальных интервенционных процедур возникают в результате прямого повреждения интервенционно-радиологическим инструментом паренхиматозных органов, сосудов, распадающихся и инфицированных опухолей. Если внутрибрюшное кровотечение или острый перитонит без принятия неотложных мер могут привести к смерти пациента, то с бактериемией и септичешоком можно и нужно бороться энергичными медицинскими мерами, включая антибактериальную, инфузионную и детоксикационную терапию. Следует помнить, что интрапроцедурный септический шок может повлечь за собой крайне тяжелые последствия. Поэтому крайне важно в предпроцедурном периоде и при выполнении ИР-вмешательств у лихорадящих пациентов либо больных с характерными изменениями в формуле крови предпринимать действия, направленные на предупреждение инфекционно-септических осложнений. Всякий раз, когда существует вероятность развития осложнений интервенционных процедур, необходимо быть готовым к использованию возможностей активной хирургической и реанимационной поддержки

Задача 18. Интервенционная радиология, сочетающая в себе лучевое наведение и ювелирные хирургические возможности, имеет в онкологии большое будущее.

Преимущества Интервенционных процедур.

Эталон ответа. Интервенционные процедуры легче переносятся больными, дают меньше осложнений, легко повторяемы и гораздо дешевле традиционных хирургических вмешательств. По мере развития технической базы интервенционная радиология будет осваивать новые области применения.

Задача 19.

Перечислите мероприятия по подготовке больной к радиометрии и сканированию щитовидной железы с йодом-131.

- А.Исследование после легкого завтрака
- В.Исследование натощак
- С.Подготовки не требуется
- Д.Прием перед исследованием раствора Люголя
- Е.Ни одно из перечисленных мероприятий.

Какие данные Вы ожидаете получить при отсутствии у больной тиреотоксикоза?

- 1.РАДИОМЕТРИЯ:нормальное накопление йода-131 в железе. СЦИНТИГРАФИЯ: размеры и форма железы не изменены.
- 2.УЗИ,КТ,рентгенография:размеры железы не увеличены
- 3.Содержание в крови ТСГ не повышено
- 4.РАДИОКОНКУРЕНТНЫЙ АНАЛИЗ:содержание Т-3,Т-4 в пределах нормы.

Ответ В-1

Задача 20.

Рентгеноконтрастное вещество нагрели до температуры 40°. Протоки желёз пациента промыли изотонической эссенцией натрия хлорида и бужировали субтильным бужем. Вглубь протоков (примерно на 3 см) продвинули катетер с контрастом и фиксировали на щеке пациента.

Вопросы:

Какой метод исследования описан в данной задаче? Для чего рентгеноконтрастное вещество

нагрели до температуры 40°?

Ответы: В данной задаче описан метод проведения сиалографии. Рентгеноконтрастное вещество необходимо нагревать, чтобы избежать появления судорог протоков.

Справка
о материально-техническом обеспечении рабочей программы практики
Интервенционная радиология

(название практики, модуля, практики)

№ п\п	Наименование специальных помещений и помещений для самостоятельной работы	Оснащенность специальных помещений и помещений для самостоятельной работы
1.	Учебные комнаты №1,2,3 ГБУЗ ТОКОД	Негатоскопы для изучения рентгенограмм, томограмм, телевизор, ноутбук
2.	Учебная комната ГБУЗ ДОКБ	негатоскоп
3.	Отделение лучевой диагностики ГБУЗ ДОКБ	Рентгеновские аппараты, компьютерный томограф
4.	Отделение лучевой диагностики ГБУЗ ОКБ	Рентгеновские аппараты, компьютерный томограф, МР-томограф
5.	Отделение лучевой диагностики ГБУЗ «Центр специализированных видов медицинской помощи им. В.П. Аваева»	Рентгеновские аппараты, маммограф, компьютерный томограф
6.	Отделение лучевой диагностики ГКУЗ ТО КПД	Рентгеновские аппараты, компьютерный томограф, МР-томограф
7.	Отделение лучевой диагностики ГБУЗ ТОКОД	Рентгеновские аппараты, компьютерный томограф
8.	Маммографический аппарат Клиники ТвГМУ	Рентгеновский маммограф
9.	Рентгеновский кабинет Клиники ТвГМУ	Рентгеновский аппарат для исследований
10.	Учебная комната Клиники ТвГМУ	Негатоскопы для изучения рентгенограмм, томограмм, телевизор, ноутбук
11.	Аудитория №2 ТвГМУ	лекции
12.	Кабинет МРТ Клиники ТвГМУ	Магнитно-резонансный томограф
13.	Кабинеты ультразвуковой диагностики Клиники ТвГМУ	Аппараты УЗИ
14.	МАСЦ ТвГМУ	Тренажеры, симуляторы
15.	Компьютерный класс ТвГМУ	45 ПК, доступ в ИНТЕРНЕТ

*Специальные помещения - учебные аудитории для проведения занятий лекционного типа, занятий семинарского типа, курсового проектирования (выполнения курсовых работ), групповых и индивидуальных консультаций, текущего контроля и промежуточной аттестации, а также помещения для самостоятельной работы.

**Лист регистрации изменений и дополнений на _____ учебный год
в рабочую программу практики**

(название практики)

для ординаторов,

специальность: _____
(название специальности)

форма обучения: очная

Изменения и дополнения в рабочую программу практики рассмотрены на

заседании кафедры «_____» _____ 202__ г. (протокол № _____)

Зав. кафедрой _____ (ФИО)
подпись

Содержание изменений и дополнений

№ п/п	Раздел, пункт, номер страницы, абзац	Старый текст	Новый текст	Комментарий
1				
2				
3				